

Akutes Abdomen –seltene Ursache bei einer 80-jährigen Patientin unter immunsuppressiver Therapie

Jakob Schlottmann, Silvia Miller, Christian Scheurig-Münkler, Caroline Merkl, Tobias Weber, S. Eser, André Fuchs, Helmut Messmann, Andreas Probst

Angaben zur Veröffentlichung / Publication details:

Schlottmann, Jakob, Silvia Miller, Christian Scheurig-Münkler, Caroline Merkl, Tobias Weber, S. Eser, André Fuchs, Helmut Messmann, and Andreas Probst. 2024. "Akutes Abdomen –seltene Ursache bei einer 80-jährigen Patientin unter immunsuppressiver Therapie." *Die Innere Medizin* 65: 503–7. <https://doi.org/10.1007/s00108-023-01593-z>.

Innere Medizin 2024 · 65:503–507
<https://doi.org/10.1007/s00108-023-01593-z>
Angenommen: 4. September 2023
Online publiziert: 13. Oktober 2023
© The Author(s) 2023

Redaktion

H. Haller, Hannover (Schriftleitung)
B. Salzberger, Regensburg
C.C. Sieber, Nürnberg



Akutes Abdomen – seltene Ursache bei einer 80-jährigen Patientin unter immunsuppressiver Therapie

J. Schlottmann¹ · S. Miller² · C. Scheurig-Münkler³ · C. Merkl⁴ · T. Weber¹ · S. Eser¹ · A. Fuchs¹ · H. Messmann¹ · A. Probst¹

¹ 3. Medizinische Klinik, Universitätsklinikum Augsburg, Augsburg, Deutschland

² Institut für Pathologie und molekulare Diagnostik, Universitätsklinikum Augsburg, Augsburg, Deutschland

³ Klinik für Diagnostische und Interventionelle Radiologie und Neuroradiologie, Universitätsklinikum Augsburg, Augsburg, Deutschland

⁴ Klinik für Allgemein-, Viszeral- und Transplantationschirurgie, Universitätsklinikum Augsburg, Augsburg, Deutschland

Zusammenfassung

Eine 80-jährige Frau stellte sich zur Abklärung abdomineller Schmerzen vor. Vorausgegangen war die Diagnosestellung einer Autoimmunhepatitis mit Einleitung einer immunsuppressiven Therapie und Auftritt zweier Pneumonien mit opportunistischen Erregern. Die Bildgebung erbrachte einen „omental cake“ mit Verdacht auf Peritonealkarzinose. Bei Auftritt eines akuten Abdomens erfolgte eine explorative Laparotomie, hierbei zeigten sich intraabdominelle Abszesse. Anhand von Blutkulturen und des intraoperativ gewonnenen Materials wurde eine disseminierte Nocardiose diagnostiziert. Die Patientin verstarb aufgrund einer fulminant verlaufenen Sepsis.

Schlüsselwörter

Nocardiose · Autoimmunhepatitis · Abdominelle Nocardiose · Abszess · „Omental cake“

Anamnese

Bei einer 80-jährigen Patientin wurde im Juli 2021 eine Autoimmunhepatitis anhand typischer Laborbefunde (ANA-IIFT 1:400; ANA-Screening 2. Muster 1:3200; Sp100-AK positiv, p-ANCA-IIFT 1:1024) und Histologie (chronisch aktive, überwiegend portale Hepatitis mit Übergreifen auf die Intermediärzone sowie periportale Fibrose) diagnostiziert und mittels Prednisolon (initial 40 mg/Tag) und Azathioprin (50 mg/Tag – entsprechend 1,5 mg/kg KG) therapiert. Nach Ansprechen folgten im Verlauf erneute Hospitalisierungen bei Herpes-simplex(HSV)-1-Pneumonie und pulmonaler Aspergillose (HR-CT Thorax mit kleinflächigem Infiltrat am kleinen Lappenspalt rechts mit Milchglastrübung; bronchoalveoläre Lavage [BAL] mit Nach-

weis von 248.000 HSV-1-Viruskopien/ml, später BAL-Nachweis von *Aspergillus*-Antigenen und Kultur von *Aspergillus fumigatus*). Diese wurden mittels Aciclovir (1200 mg/Tag über 14 Tage) und Voriconazol (400 mg/Tag für zunächst 6 Wochen) therapiert. Aufgrund der immunsuppressionsassoziierten Infektionen erfolgte eine Immundiagnostik mit Nachweis einer absoluten CD4⁺-T-Lymphozytenzahl von 96 Zellen/μl. Die Kombinationstherapie wurde beendet und eine Erhaltungstherapie mittels Budesonid eingeleitet (3 × 3 mg/Tag). Sonstige Vorerkrankungen lagen nicht vor.

Klinischer Befund

09/21 erfolgte die erneute Vorstellung der Patientin, seit dem Vorabend waren Bauch-



QR-Code scannen & Beitrag online lesen

Tab. 1 Pathologische Laborbefunde bei Aufnahme			
P Natrium (ISE)*	136–145	mmol/l	134↓
P Kalium (ISE)	3,5–5,1	mmol/l	3,31↓
P Kalzium	2,2–2,55	mmol/l	1,99↓
Geschätzte GFR (CKD-EPI)**	> 90	ml/min pro 1,73 m ²	64,0↓
P Bilirubin direkt	0–0,3	mg/dl	^a 0,39↑
P CRP	0–0,5	mg/dl	21,41↑
Leukozyten	3,0–10,0	/nl	13,44↑
Erythrozyten	4,1–5,3	/pl	3,01↓
Hämoglobin	120–160	g/l	108↓

*Ionenselektive Elektrode
 **Glomeruläre Filtrationsrate nach „Chronic Kidney Disease Epidemiology Collaboration“ Formel
 Pfeilmarkierungen entsprechend Abweichung von Referenzwerten

Tab. 2 Laborbefunde des Folgetages			
P Harnstoff	< 71	mg/dl	94↑
P Kreatinin (Jaffé)	0,5–0,9	mg/dl	2,07↑
Geschätzte GFR (MDRD)	> 60	ml/min pro 1,73 m ²	24,5↓
Geschätzte GFR (CKD-EPI)	> 90	ml/min pro 1,73 m ²	22,1↓
P Cholinesterase	5320–12.920	U/l	992↓
P CRP	0–0,5	mg/dl	32,83↑
P Prokalzitonin	0–0,5	ng/ml	^a 28↑↑
P Albumin	35–52	g/l	15,7↓
P Osmolalität	280–300	mosmol/kg	302↑
Erythrozyten	4,1–5,3	/pl	3,03↓
Hämoglobin	120–160	g/l	108↓
Hämatokrit	36–45	%	31,5↓
MCV	82–101	fl	104,0↑
MCH	27–34	pg	35,6↑
Thrombozyten	140–440	/nl	139↓

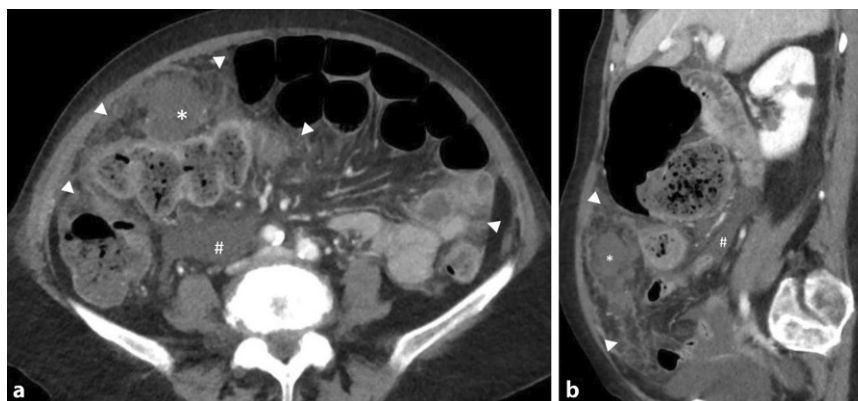


Abb. 1 ▲ Repräsentative axiale (a) und sagittale (b) Schichten der abdominalen Computertomographie: ausgedehnte infiltrative Verdichtungen (weiße Pfeilköpfe) im Omentum majus im Sinne eines „omental cake“ und der Mesenterialwurzel mit umschriebener omentaler Abszessformation (Asterisk) im rechten Mittelbauch sowie einer geringen Menge freier Flüssigkeit (Raute). Differenzialdiagnosen: Peritonealkarzinose bei unklarem Primarius vs. entzündliches Geschehen

schmerzen und Fieber aufgetreten. Das Abdomen zeigte sich über allen Quadranten druckschmerzhaft. Die Körpertemperatur betrug 38,3 °C tympanal. Die Therapie bestand aus Budesonid 9 mg/Tag und Voriconazol 400 mg/Tag.

Labordiagnostik (▣ Tab. 1)

Weitere Diagnostik

Im Röntgen des Thorax zeigten sich Infiltrate im rechten Mittelfeld und beiden Unterfeldern. Aufgrund des ausgeprägten klinischen Befunds folgte eine CT des Abdomens mit Verdacht auf Peritonealkarzinose und wenig Aszites. Es zeigte sich das Bild eines Retentionsmagens bei vermutetem CUP („cancer of unknown primary“)-Syndrom, DD infektiös-entzündliches Geschehen. Weiter fanden sich Wandverdickungen und -betonung des gesamten Kolonrahmens und der Verdacht auf Dünndarmsubileus (▣ Abb. 1).

Weiteres Vorgehen

Seitens Chirurgie wurde aufgrund des Malignitätsverdachts zunächst keine Indikation zur operativen Therapie gestellt. Unter stuhlregulierenden Maßnahmen kam es zunächst zu einer Beschwerdebesse- rung. Eine kalkulierte antibiotische Therapie mittels Piperacillin/Tazobactam wurde nach Asservierung von Blutkulturen eingeleitet. Es erfolgte die stationäre Aufnahme in die Gastroenterologie. Am Folgetag zeigte sich eine diffuse Abwehrspannung mit folgender Labordiagnostik (▣ Tab. 2):

In der erneuten chirurgischen Konsultation wurde aufgrund des progredienten Erkrankungsbilds die Indikation zur Notfalllaparotomie gestellt, die noch am selben Tag erfolgte.

Der Befund wurde als Abszess im Omentum majus des rechten Oberbauchs mit Peritonitis und kleinknotigen Raumforderungen am gesamten Dünndarmmesenterium und paralytischem Ileus zusammengefasst.

Während des postoperativen Verlaufs auf der Intensivstation kam es zu einem fulminanten Schockgeschehen und Versterben der Patientin.

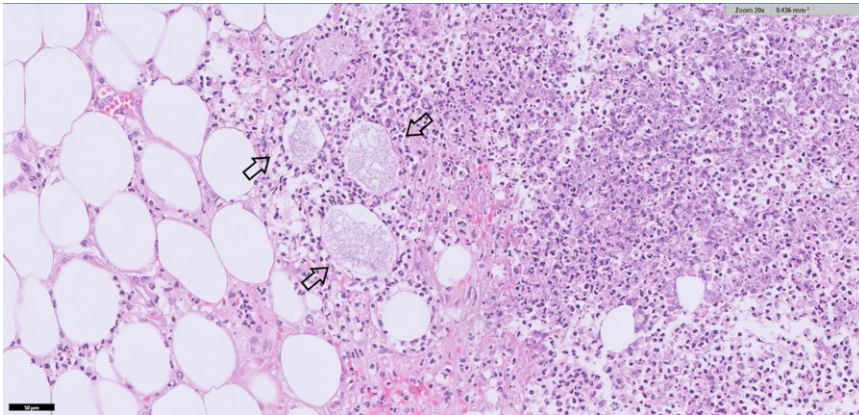


Abb. 2 ▲ Obduktionsgewebe, PE mesenterial, HE-Färbung: Rechts: konfluierende Abszesse mit Nachweis dünner, fadenförmiger Erreger (zwischen den Pfeilen). Links: mesenteriales Fettgewebe

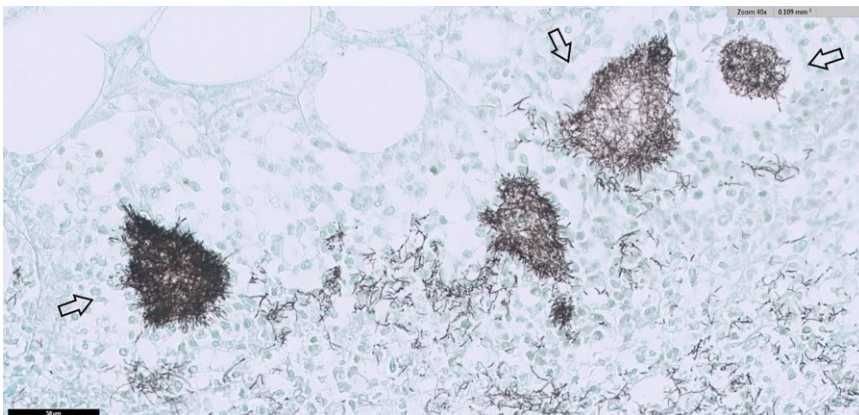


Abb. 3 ▲ Obduktionsgewebe, PE mesenterial, Grocott-Färbung: Grocott-positive, dünne, fadenförmige Erreger, passend zu Nocardien (zwischen den Pfeilen)

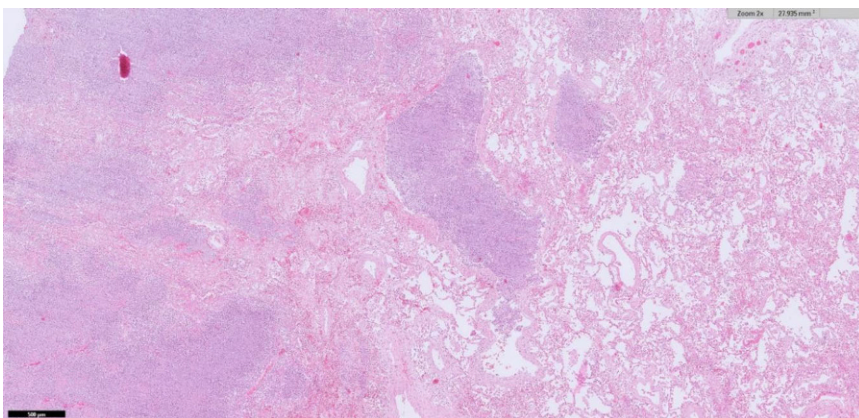


Abb. 4 ▲ Obduktionsgewebe, PE Lunge, HE-Färbung: Rechts: Lungenparenchym. Links: Abszesse in der Lunge

Mikrobiologie

Die Blutkulturen und Op.-Materialien (Abstrich aus Bauchhöhle und Omentum) erbrachten den Nachweis von *Nocardia farcinica*. In der Obduktion fand sich eine Peritonitis mit Herden im gesamten Bauchraum, auf Organen, Fettgewebe und Verwachsungen des Dün- und Dickdarms (Abb. 2 und 3). Histologisch handelte es sich um Gram- und Grocott-positive Erreger. Pulmonal zeigten sich eine akute Bronchopneumonie sowie multiple granulomartige Abszesse (Abb. 4). Im Urogenitalsystem fanden sich Abszesse in der Niere und im perirenal Fettgewebe. In der Leber zeigten sich eine Fibrose und beginnende kleinknotige Leberzirrhose. Als Todesursache wurde ein infektiös-toxisches Herz-Kreislauf-Versagen bei Sepsis aufgrund disseminierter Nocardiose mit septikopyämischen Herden in Thorax, Abdomen und Retroperitoneum konstatiert.

Diskussion

Nocardien sind obligat aerobe, stäbchenförmige, grampositive Bakterien. Die Gattung *Nocardia* hat über 50 Spezies, eine zunehmende Zahl wird als potenziell pathogen für den Menschen eingestuft [2, 7]. Nocardien kommen in stehenden Gewässern, Tierfäkalien und im Boden ubiquitär vor [2]. Die Infektion erfolgt durch Inhalation oder Wundkontamination.

Risikofaktoren für die Entwicklung von Nocardiosen sind onkologische Leiden, Immunsuppression sowie zugrunde liegende Lungenerkrankungen. In 20–30% der Fälle kann keine Immundefizienz nachgewiesen werden [2, 7, 9].

Der kulturelle Nachweis dauert etwa 2 Wochen, der Nachweis aus Blutkulturen gelingt selten – eine Alternative bietet die Polymerase-Kettenreaktion [2, 3, 5, 7].

Pulmonale und disseminierte Nocardiosen verlaufen schwerwiegend, bei Immunsuppression verlaufen trotz adäquater Therapie über 50% der disseminierten Nocardiosen letal [9].

Als Therapie der Wahl wird Trimethoprim/Sulfamethoxazol (TMP/SMX) mit 15 mg/kg pro Tag oder eine hoch dosierte Sulfonamidmonotherapie (z. B. Sulfadiazin 1 g/4–6 h) beschrieben. Bei Immunsuppression und disseminierter Erkrankung

sollte TMP/SMX zusammen mit Amikacin, Imipenem oder Meropenem verabreicht werden, bis ein Antibiotogramm vorliegt – für viele Spezies sind Resistenzinterpretationen möglich [1]. Die Empfehlung zur Dauer der Therapie variiert (nach Ausprägung der Erkrankung und Immunstatus) zwischen 3 und 12 Monaten. Ab einer Therapiedauer von 3 Monaten sind Rezidive selten, unter Immunsuppression soll grundsätzlich 12 Monate behandelt werden [7, 10].

Eine Drainageanlage bei Abszessen sowie antimikrobielle Therapie ist häufig ausreichend, selten bedarf es operativer Saniierung [6].

Als häufigste Präsentationen sind Wundinfektionen, pulmonale Infektionen oder zerebrale Abszedierungen beschrieben. Isolierte abdominale/retroperitoneale Nocardiosen sind äußerst selten mit weltweit wenigen Fällen [4, 9]. Infektionen bei peritonealer Dialyse wurden in seltenen Fällen beschrieben [8, 9]. Etwas häufiger finden sich disseminierte Nocardiosen mit abdomineller Beteiligung nach Transplantation oder Immunsuppression [1, 8].

Die häufigsten nachgewiesenen Spezies bei disseminierten Nocardiosen mit abdomineller Beteiligung waren *N. asteroides* und *N. farcinica*, wie auch in dem Fall [9].

Die Diagnosestellung ist oft schwierig; häufig wird die abdominale Nocardiose als Peritonealkarzinose, abdomineller Tumor oder Tuberkulose interpretiert [1, 7]. Hier wurde eine Peritonealkarzinose vermutet, die anhand des Akutverlaufs und der diesbezüglich unauffälligen Sonographiebefunde in der Vorgeschichte unwahrscheinlich erschien. Beachtenswert ist die geringe Dosierung der Immunsuppression, unter der Infektion und fulminanter Verlauf auftraten. Seit 2000 sind ähnliche Verläufe unter intensiver Immunsuppression, nicht jedoch unter oraler Budesonidtherapie berichtet [9].

Die initiale Therapie der autoimmunen Lebererkrankung erfolgte leitliniengerecht mit Prednisolon und Azathioprin. Diskussionswert ist, ob Azathioprin zum Zeitpunkt der Infektion noch residual wirksam war und zum Verlauf beigetragen hat; zwischen Absetzen und Nachweis der Nocardiose lagen 18 Tage. Spekulativ bleibt,

Acute abdomen—Rare cause in an 80-year-old female patient under immunosuppressive treatment

An 80-year-old woman presented to the emergency department due to abdominal pain. She had a history of opportunistic pneumonia under the effects of immunosuppression after the diagnosis of autoimmune hepatitis. The imaging showed an omental cake formation and the suspicion of peritoneal carcinomatosis. The patient developed an acute abdomen during the hospital stay, followed by exploratory laparotomy. In the presence of extensive intra-abdominal abscess formation both surgically acquired material and blood culture revealed disseminated nocardiosis. The course was fatal due to fulminant septic shock.

Keywords

Nocardiosis · Autoimmune hepatitis · Abdominal nocardiosis · Abscess · Omental cake

ob ein früheres Absetzen der Kombinationstherapie oder eine alleinige Budesonidtherapie den Verlauf hätte verhindern können.

Fazit für die Praxis

Die Nocardiose ist eine seltene Infektionskrankung. Wundinfekte, pulmonale Infektionen sowie zerebrale Abszedierung sind häufiger, allerdings finden sich bei disseminierter Nocardiose seltener auch peritoneale und retroperitoneale Beteiligungen. Betroffenen sind überwiegend Patienten unter Immunsuppression, mit Lungenerkrankungen oder peritonealer Dialyse. Bereits niedrige Dosen immunsuppressiver Therapie sind ein Risiko für schwerwiegende Verläufe. Die Diagnosestellung basiert auf der Identifikation des Erregers in gewonnenem Material.

Korrespondenzadresse

J. Schlottmann, M.D.

3. Medizinische Klinik, Universitätsklinikum Augsburg
Stenglinstraße 2, 86156 Augsburg, Deutschland
jakob.schlottmann@uk-augsburg.de

Funding. Open Access funding enabled and organized by Projekt DEAL.

Einhaltung ethischer Richtlinien

Interessenkonflikt. J. Schlottmann, S. Miller, C. Scheurig-Münkler, C. Merkl, T. Weber, S. Eser, A. Fuchs, H. Messmann und A. Probst geben an, dass kein Interessenkonflikt besteht.

Für diesen Beitrag wurden von den Autor/-innen keine Studien an Menschen oder Tieren durchgeführt. Für die aufgeführten Studien gelten die jeweils dort angegebenen ethischen Richtlinien. Für Bildmaterial oder

anderweitige Angaben innerhalb des Manuskripts, über die Patient/-innen zu identifizieren sind, liegt von ihnen und/oder ihren gesetzlichen Vertretern/Vertreterinnen eine schriftliche Einwilligung vor.

Open Access. Dieser Artikel wird unter der Creative Commons Namensnennung 4.0 International Lizenz veröffentlicht, welche die Nutzung, Vervielfältigung, Bearbeitung, Verbreitung und Wiedergabe in jeglichem Medium und Format erlaubt, sofern Sie den/die ursprünglichen Autor(en) und die Quelle ordnungsgemäß nennen, einen Link zur Creative Commons Lizenz beifügen und angeben, ob Änderungen vorgenommen wurden.

Die in diesem Artikel enthaltenen Bilder und sonstiges Drittmaterial unterliegen ebenfalls der genannten Creative Commons Lizenz, sofern sich aus der Abbildungslegende nichts anderes ergibt. Sofern das betreffende Material nicht unter der genannten Creative Commons Lizenz steht und die betreffende Handlung nicht nach gesetzlichen Vorschriften erlaubt ist, ist für die oben aufgeführten Weiterverwendungen des Materials die Einwilligung des jeweiligen Rechteinhabers einzuholen.

Weitere Details zur Lizenz entnehmen Sie bitte der Lizenzinformation auf <http://creativecommons.org/licenses/by/4.0/deed.de>.

Literatur

1. Abreu C, Rocha-Pereira N, Sarmiento A, Magro F (2015) Nocardia infections among immunomodulated inflammatory bowel disease patients: a review. *World J Gastroenterol* 21:6491–6498
2. Brown-Elliott BA, Brown JM, Conville PS, Wallace JR Jr. (2006) Clinical and laboratory features of the nocardia spp. based on current molecular taxonomy. *Clin Microbiol Rev* 19(2):259–282
3. Couble A, Rodríguez-Nava V, de Montclos MP, Boiron P, Laurent F (2005) Direct detection of nocardia spp. in clinical samples by a rapid molecular method. *J Clin Microbiol* 43(4):1921–1924
4. Hammoud M, Kraft C, Pulst-Korenberg J, Chenoweth C, Gregg KS (2014) Disseminated nocardia paucivorans infection in an immunocompetent host. *Infection* 42(5):917–920
5. Kontoyiannis DP, Ruoff K, Hooper DC (1998) Nocardia bacteremia. Report of 4 cases and review of the literature. *Medicine* 77(4):255–267

6. Lee GY, Daniel RT, Brophy BP, Reilly PL (2002) Surgical treatment of nocardial brain abscesses. *Neurosurgery* 51(3):668–671
7. Lerner PI (1996) Nocardiosis. *Clin Infect Dis* 22(6):891–905
8. Matchett C, Djamali A, Mandelbrot D, Saddler C, Parajuli S (2019) Nocardia infection in kidney transplant recipients: a single-center experience. *Transpl Infect Dis* 21(6):e13192
9. Tramèr L, Mertz KD, Huegli R, Hinic V, Jost L, Burkhalter F, Wirz S, Tarr PE (2020) Intra-abdominal nocardiosis-case report and review of the literature. *J Clin Med* 9(7):2141
10. Wallace RJ Jr, Septimus EJ, Williams TW Jr, Conklin RH, Satterwhite TK, Bushby MB, Hollowell DC (1982) Use of trimethoprim-sulfamethoxazole for treatment of infections due to nocardia. *Rev Infect Dis* 4(2):315–325

MED UPDATE SEMINARE

2024/25

Infektions-Update 2024

12. Infektiologie-Update-Seminar

03.–04. Mai 2024

Berlin und Livestream

Wiss. Leitung:

Prof. Dr. Petra Gastmeier, Berlin

Prof. Dr. Mathias Pletz, Jena

PD Dr. Jessica Rademacher, Hannover

Prof. Dr. Christian Eckmann, Hann. Münden

Unter der Schirmherrschaft der DGI, DGIM, DGHM, PEG

www.infektio-update.com

Pneumo-Update 2024

21. Pneumologie-Update-Seminar

08.–09. November 2024

Berlin und Livestream

15.–16. November 2024

Mainz und Livestream

Wiss. Leitung:

Prof. Dr. Felix Herth, Heidelberg

Prof. Dr. Claus Vogelmeier, Marburg

Unter der Schirmherrschaft der DGP, DGIM

www.pneumo-update.com

Cardio Update 2025

20. DGK-Kardiologie-Update-Seminar

14.–15. Februar 2025

Berlin und Livestream

14.-15. März 2025

Mainz und Livestream

Wiss. Leitung:

Prof. Dr. Michael Böhm, Homburg

Prof. Dr. Stephan Achenbach, Erlangen

Prof. Dr. Ulrich Laufs, Leipzig

Prof. Dr. Thorsten Lewalter, München

Unter der Schirmherrschaft der DGK, DGIM

www.cardio-update.com

Rheuma Update 2025

20. Rheumatologie-Update-Seminar

14.–15. März 2025

Mainz

Wiss. Leitung:

Prof. Dr. Elisabeth Märker-Hermann, Wiesbaden

Prof. Dr. Bernhard Manger, Erlangen

Prof. Dr. Ulf Müller-Ladner, Bad Nauheim

Prof. Dr. Andrea Rubbert-Roth, St. Gallen

Unter der Schirmherrschaft der Rheumaakademie, DGIM, rheumadocs

www.rheuma-update.com

Auskunft für alle Update-Seminare

med update GmbH

www.med-update.com

Tel.: 0611 - 736580

info@med-update.com



medupdate