

Aktuelle Behandlungskonzepte des papillären Schilddrüsenmikrokarzinoms

Jan Plzák, Jaromír Astl, Georgios Psychogios, Johannes Zenk, P. Laštůvka,
Jaroslav Betka

Angaben zur Veröffentlichung / Publication details:

Plzák, Jan, Jaromír Astl, Georgios Psychogios, Johannes Zenk, P. Laštůvka, and Jaroslav Betka. 2013. "Aktuelle Behandlungskonzepte des papillären Schilddrüsenmikrokarzinoms." *HNO* 61 (4): 300–305.
<https://doi.org/10.1007/s00106-013-2679-2>.

Nutzungsbedingungen / Terms of use:

licgercopyright

Dieses Dokument wird unter folgenden Bedingungen zur Verfügung gestellt: / This document is made available under these conditions:

Deutsches Urheberrecht

Weitere Informationen finden Sie unter: / For more information see:

<https://www.uni-augsburg.de/de/organisation/bibliothek/publizieren-zitieren-archivieren/publiz/>



Aktuelle Behandlungskonzepte des papillären Schilddrüsenmikrokarzinoms

Die Probleme der Schilddrüsenchirurgie sind heutzutage andere als in der Ära von Kocher. Die Kontrolle der intraoperativen Blutung und die chirurgisch relevante Mortalität stellen keine wirklichen Probleme mehr dar. Dafür steht die individuelle und richtige Behandlung der Schilddrüsenmalignome aktuell im Vordergrund.

Geschichte der Schilddrüsenchirurgie

Eine vergrößerte Schilddrüse bzw. Struma wurde erstmals in China 2700 v. Chr. erwähnt. Gebrannter Seeschwamm und Algen wurde erfolgreich zur Therapie eingesetzt. Die Griechen nahmen an, dass die Struma durch das Trinken von geschmolzenem Schnee entstehe, wie in Schreien von Hippokrates und Aristoteles dargestellt (460–322 v. Chr.). Celsius (25 v. Chr.–50 n. Chr.) definierte Struma als eine Bronchozele und empfahl die Entfernung mit Inzision und stumpfer Dissektion bei Vorliegen zystischer Areale. Die Struma wurde auch von Galen (130–200 n. Chr.) als Bronchozele bezeichnet, ein Begriff, welcher bis Mitte des 19. Jahrhunderts Verwendung fand. Man nahm an, dass die Struma durch eine Herniation der Luftpassage entstehe, so wie auch „guttur“, aus dem das englische Wort „goiter“ entstanden ist, Pharynx, Larynx oder Bronchien bedeutet.

Die erste Thyreoidektomie wurde vom Abdul Kasan Kelebis Absi aus Bagdad

(500 n. Chr.) durchgeführt, und der Patient überlebte trotz der massiven postoperativen Blutung. Roger Flugardi aus der Schule von Salerno in Italien (1170 n. Chr.) revolutionierte die Schilddrüsenchirurgie mit heißen Setons, Fingerenukulation, dem Einsatz von ätzendem Pulver und der Fixierung der Struma mit Schnürsenkeln. Zwischen 1596 und 1800 wurden 8 Schilddrüsenoperationen mit Skalpell beschrieben, und zwischen 1800 und 1848 nur weitere 69 Operationen.

Pierre Joseph Desault führte im Jahr 1791 die erste erfolgreiche partielle Thyreoidektomie durch. Er verwendete eine nichtschneidende Methode und entfernte Schilddrüsengewebe mittels Eukleation und Unterbindungen. Duputryen trat in die Fußstapfen von Desault und führte im Jahr 1808 die erste komplette Thyreoidektomie durch, der Patient starb aber trotz geringen intraoperativen Blutverlusts an einem Schock. Der erfolgreichste Schilddrüsenchirurg dieser Zeit war Johann Headenness, ein deutscher Chirurg aus Dresden. Dieser berichtete 1821 über die erfolgreiche Entfernung von sechs obstructiven Strumen. Diese beeindruckende Leistung konnte für weitere 40 Jahre nicht übertroffen werden.

Samuel Gross, ein renommierter Chirurg in Philadelphia, beschrieb 1866 die Schilddrüsenchirurgie als „schreckliches Gemetzel, welches zu einem Blutbad führt. Kein ehrlicher und vernünftiger Arzt würde sich jemals daran beteiligen“.

Als „Vater der modernen Schilddrüsenchirurgie“ wird Emil Theodor Kocher (1841–1917) bezeichnet. Im Alter von 31 Jahren erhielt er den Lehrstuhl für Chirurgie in Bern. Während seiner Laufbahn führte er mehr als 5000 Thyreoidektomien durch. Die Mortalitätsrate seiner Schilddrüsenoperationen konnte er durch zunehmende Erfahrung von 12,6% im Jahr 1870 auf 0,2% im Jahr 1898 senken. Er beschrieb den klassischen „Kocher-Schnitt“ (kaudaler zervikaler Schnitt) und führte die Unterbindung der Schilddrüsenarterien ein [1].

Historisch gesehen ist die Schilddrüsenchirurgie eine Domäne der Allgemeinchirurgen. Im Zuge der Spezialisierung der Kopf- und Halschirurgie gibt es darüber hinaus aber wichtige und logische Argumente für die Durchführung der operativen Schilddrüsenbehandlung durch die HNO-Ärzte, so wie es auch in den USA, in Großbritannien und anderen europäischen Staaten der Fall ist: Ein Schilddrüsenchirurg sollte in der Lage sein, kritische intraoperative Entscheidungen zu treffen. Diese beginnen mit dem Ausmaß des resezierten Schilddrüsenanteils, der Durchführung einer Neck-Dissection und der erfolgreichen Beherrschung von intraoperativen und postoperativen Komplikationen. Ebenso wichtig sind die prä- und postoperative Evaluation der Stimme und der Stimmlippenbeweglichkeit. Die Behandlung der durch eine Rekurrensparese resultierenden Dysphonie ist essenziell und gehört seit Jahrhunderten ins opera-

tive Spektrum der phonochirurgisch tätigen HNO-Ärzte [2, 3].

HNO-Ärzte, Kopf- und Halschirurgen haben i. d. R. auch eine große Erfahrung mit der Behandlung von gutartigen und bösartigen Erkrankungen des oberen Aerodigestivtrakts, von Regionen also, die direkt der Schilddrüse benachbart sind [4, 5]. Damit ist bereits a priori die Beschäftigung mit der Anatomie und Pathologie der Schilddrüsenregion verbunden. Ein weiterer wichtiger Bestandteil ist auch die Kenntnis der Trachealchirurgie, wie z. B. die Technik der Tracheaquerresektion [6, 7]. HNO-Ärzte, Kopf- und Halschirurgen sind eng vertraut mit der operativen Behandlung der zervikalen Lymphknoten (Neck-Dissection) und der Stimmlippen und besitzen so bereits das Rüstzeug für die Beherrschung der Probleme und auch der Komplikationen der Schilddrüsenchirurgie [8, 9].

Papilläres Schilddrüsenmikrokarzinom

Das Schilddrüsenkarzinom ist der häufigste endokrine Tumor des Menschen mit einer Häufigkeit von 1% aller Malignome. Die differenzierten Karzinome stellen 90% der Schilddrüsenkarzinome dar und sind nach papillären und follikulären Typen sowie deren Varianten zu unterscheiden. Die Inzidenz der Schilddrüsenkarzinome ist in den letzten 30 Jahren deutlich angestiegen, von 3,6/100.000 im Jahr 1973 auf 8,7/100.000 im Jahr 2002 [10]. Dieser Anstieg ist hauptsächlich durch die papillären Schilddrüsenkarzinome mit einer Größe von weniger als 1 cm, also die papillären Schilddrüsenmikrokarzinome (mPTC) zu erklären. Letztere werden in der letzten TNM-Klassifikation von 2009 als T1a eingestuft (■ **Tab. 1**, [11]). Dagegen bleibt die Inzidenz größerer Karzinome und anderer histologischer Typen stabil. Ein wichtiger Grund für diese Häufung scheint die verbesserte Diagnostik in der Sonographie (US; ■ **Abb. 1**) und der Feinnadelaspirationsbiopsie (FNAB) zu sein. Deswegen stellt die Behandlung der mPTC ein wichtiges und kontroverses Thema der aktuellen Schilddrüsenchirurgie dar. Ziel dabei ist es, diese Vielzahl an kleinen Tumoren mit hervorragender

Tab. 1 Primärtumor: T-Klassifikation	
T-Stadium	Bedeutung
Tx	Primärtumor kann nicht beurteilt werden
T0	Kein Anhalt für Primärtumor
T1	Tumor 2 cm oder weniger in größter Ausdehnung, begrenzt auf die Schilddrüse
T1a	Tumor 1 cm oder weniger in größter Ausdehnung, begrenzt auf die Schilddrüse (Mikrokarzinom)
T1b	Tumor mehr als 1 cm, aber nicht mehr als 2 cm in größter Ausdehnung, begrenzt auf die Schilddrüse
T2	Tumor mehr als 2 cm, aber nicht mehr als 4 cm in größter Ausdehnung, begrenzt auf die Schilddrüse
T3	Tumor mehr als 4 cm in größter Ausdehnung, begrenzt auf Schilddrüse, oder Tumor mit minimaler extrathyroidaler Ausbreitung (d. h. Ausbreitung in den M. sternothyreoideus oder perithyreoidales Weichgewebe)
T4a	Tumor mit Ausbreitung jenseits der Schilddrüsenkapsel und Invasion einer oder mehrerer der folgenden Strukturen: subkutanes Weichgewebe, Larynx, Trachea, Ösophagus, N. laryngeus recurrens
T4b	Tumor infiltriert die prävertebrale Faszia, die mediastinalen Gefäße oder umschließt die A. carotis communis oder interna

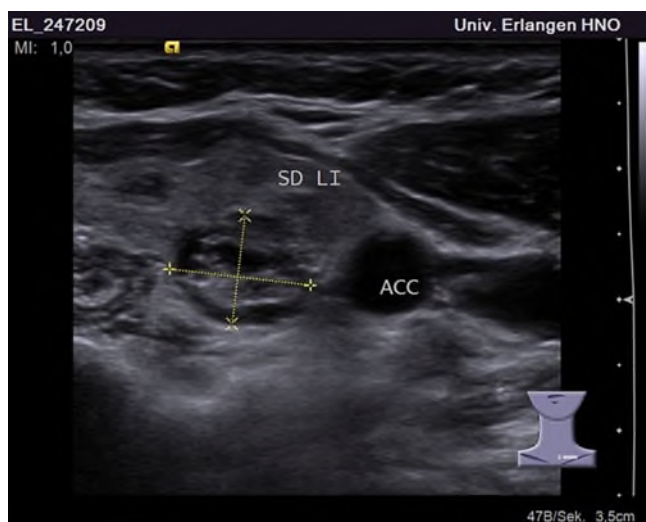


Abb. 1 ◀ Sonographisches Bild einer 10x8 mm großen, ovalen, inhomogenen, teils unscharf begrenzten Raumforderung des linken Schilddrüsenlappens, welche sich postoperativ als papilläres Mikrokarzinom erwies. (SD LI linker Schilddrüsenlappen, ACC A. carotis communis)

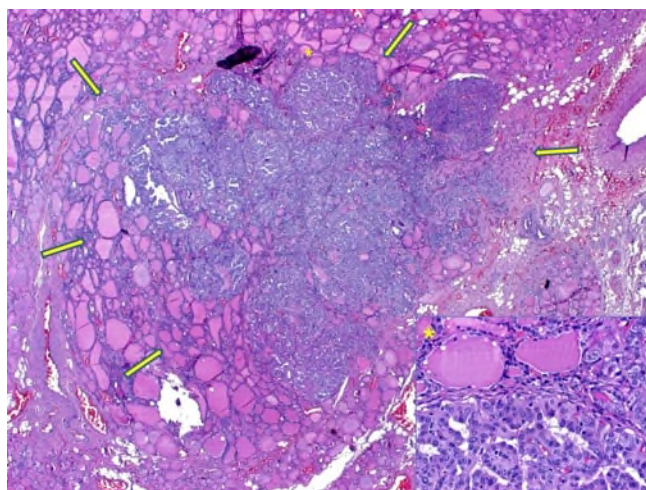


Abb. 2 ◀ Histopathologisches Bild eines papillären Schilddrüsenmikrokarzinoms (HE-Färbung)

Prognose durch schonende und kostengerechte diagnostische und therapeutische Maßnahmen zu behandeln [12].

Epidemiologie

Die Häufigkeit des mPTC steht in Abhängigkeit vom diagnostischen Verfahren (Autopsie, histopathologische Aufarbeitung, klinische Untersuchung, also US + FNAB). Die Prävalenz nach einer Autopsie beträgt rund 10% (zwischen 2,0 und 35,6%) und ist hauptsächlich abhängig von der Genauigkeit der histopathologischen Aufarbeitung der Schilddrüse. Bei jungen Menschen ist die Frequenz niedriger, das Verhältnis zwischen Männern und Frauen ist aber fast identisch. Die Frage ist deswegen, ob die in der Autopsie entdeckten mPTC alte und sehr langsam wachsende Formen des Tumors darstellen oder ob sich in jedem Alter neue Läsionen entwickeln. Die geringere Inzidenz bei jungen Menschen spricht aber eher für die zweite Variante [13].

Nach einer chirurgischen Resektion beträgt die Prävalenz durchschnittlich 8,5% (1,3–21,6%), ist also ähnlich der nach Autopsie und ebenfalls abhängig von der histopathologischen Untersuchung und der zugrunde liegenden Pathologie der Schilddrüse (Abb. 2). Die Frequenz ist bei Patienten mit multinodulärer Struma höher [14].

Die Prävalenz nach einer Untersuchung mit US und FNAB ist direkt proportional zur Anzahl der vorhandenen Schilddrüsenknoten. Im Alter von 50 werden Schilddrüsenknoten in etwa 50% der sonographisch untersuchten Schilddrüsen entdeckt. Darüber hinaus werden Schilddrüsenknoten auch zufällig bei Patienten entdeckt, bei denen aus anderen Gründen eine Sonographie der Halsweichteile indiziert war. Fast 5% aller Schilddrüsenknoten erweisen sich als bösartig. Sonographische Malignitätskriterien sind ein solider, echoarmer, ovalärer Knoten, Mikrokalzifikationen, intranoduläres Vaskularisationsmuster, unscharfe Randbegrenzung und fehlender „Halo“ (Hof). In den letzten Jahren hat sich ein eher harter Knoten in der elastographischen Untersuchung zusätzlich als ein Kriterium für Malignität erwiesen [15, 16].

Aktuelle Behandlungskonzepte des papillären Schilddrüsenmikrokarzinoms

Zusammenfassung

Das Schilddrüsenkarzinom zeigt eine steigende Inzidenz, gleichzeitig aber eine stabile oder sogar leicht rückgängige Mortalitätsrate. Dieses Phänomen liegt in einer erhöhten Inzidenz der papillären Mikrokarzinome (Schilddrüsenkarzinome mit einer Ausdehnung von weniger als 1 cm), die vermutlich auf der verbesserten Diagnostik durch die hochauflösende Sonographie und der Feinnadelaspirationsbiopsie basiert. Die amerikanische und die europäische Gesellschaft für Schilddrüsenerkrankungen haben vor Kurzem neue Leitlinien zur Diagnostik und Therapie des differenzierten Schilddrüsenkarzinoms veröffentlicht mit dem Ziel, diagnostische und therapeutische Maßnahmen ohne Verlust an Effektivität zu minimieren. Dieses Ziel ist insbesondere für das papilläre Mikrokarzinom wichtig, welches für die Patienten eine exzellente Prognose und eine fast normale Lebenserwartung bedeutet. Dieser Artikel beschreibt zusammenfassend die Geschichte der Schilddrüsenchirurgie und stellt mit dem papillären Mikrokarzinom ein wichtiges Thema der aktuellen Onkologie der Schilddrüse vor. Darüber hinaus werden die aktuellen Methoden der Diagnostik, Therapie und die Nachsorge der Erkrankung diskutiert.

ses Ziel ist insbesondere für das papilläre Mikrokarzinom wichtig, welches für die Patienten eine exzellente Prognose und eine fast normale Lebenserwartung bedeutet. Dieser Artikel beschreibt zusammenfassend die Geschichte der Schilddrüsenchirurgie und stellt mit dem papillären Mikrokarzinom ein wichtiges Thema der aktuellen Onkologie der Schilddrüse vor. Darüber hinaus werden die aktuellen Methoden der Diagnostik, Therapie und die Nachsorge der Erkrankung diskutiert.

Schlüsselwörter

Papilläres Schilddrüsenkarzinom · Mikrokarzinom · Thyreoidektomie · Radiojodtherapie · Thyreoglobulin

Der Goldstandard der Differenzialdiagnose von Schilddrüsenknoten ist die FNAB, welche in allen Knoten, die größer als 1 cm sind, durchgeführt werden sollte. Ebenso sollten kleinere Knoten mit klinischen (positive Familienanamnese für Schilddrüsenkrebs, Bestrahlungsanamnese, zervikale Lymphadenopathie) oder sonographischen Malignitätskriterien weiter abgeklärt werden [17]. Die FNAB der Schilddrüse hat eine sehr gute Sensitivität zur Unterscheidung zwischen gutartigen und bösartigen Schilddrüsenläsionen (falsch-positiver Befund in 1,5–11,5% und falsch-negativer Befund in 3–10% der Fälle, [18]).

Diagnose

Am häufigsten wird ein mPTC während einer Ultraschalluntersuchung entdeckt, entweder im Rahmen einer Schilddrüsenabklärung oder als Zufallsbefund bei der sonographischen Untersuchung einer anderen zervikalen Pathologie (■ Abb. 1). Die darauf folgende FNAB kann den Verdachtsbefund weiter untermauern. Deutlich seltener wird die Diagnose aufgrund verdächtiger zervikaler Lymphknoten gestellt. Eine FNAB wird auch in diesen Fällen zur Diagnosesicherung durchgeführt. Fernmetastasen dagegen stellen sich extrem selten als klinische Symptome eines mPTC dar. Zuletzt kann nach einer Operation wegen gutartiger Schilddrüsenpathologie, hauptsächlich multinodulärer Struma, bei der endgültigen Histopathologie (■ Abb. 2) ein mPTC entdeckt werden.

Klinischer Verlauf

Die mPTC bilden sich in 30% multilokulär und in 10% bilateral, ähnlich wie die klassischen papillären Schilddrüsenkarzinome. Dagegen treten beim mPTC regionale Lymphknotenmetastasen und Fernmetastasen deutlich seltener auf [19].

Um die eigenständige Definition der Entität des mPTC im Gegensatz zum eigentlichen papillären Schilddrüsenkar-

Current treatment strategies for papillary thyroid microcarcinoma

Abstract

The increase in the incidence of thyroid cancer is accompanied by a mortality rate that is stable or perhaps even slightly decreasing. This phenomenon is due to the increased frequency of papillary microcarcinomas (thyroid tumors with a diameter of less than 1 cm), which is presumably attributable to the improved diagnosis enabled by high resolution ultrasound and fine needle aspiration cytology. The American and European Thyroid Associations have recently published new guidelines for the diagnosis and therapy of differentiated thyroid tumors. These guidelines are aimed at minimizing the diagnostic and therapeutic procedures without reducing their ef-

fectiveness. This goal is particularly important for papillary thyroid microcarcinoma patients, who have an excellent prognosis and almost normal life expectancy. This article summarizes the history of thyroid surgery and introduces papillary thyroid microcarcinoma—an important topic in modern thyroid oncology. Current methods for diagnosis, treatment and follow-up care of this disease are discussed.

Keywords

Papillary thyroid carcinoma · Microcarcinoma · Thyroidectomy · Radioiodine therapy · Thyroglobulin

zinom zu erklären, ist es notwendig, das Überleben und die Rezidivraten zu bestimmen und diese Daten mit denen der klassischen Form zu vergleichen. Die Rezidivrate ist mit 3% gering und die Mortalitätsrate beträgt lediglich 0,2% [20, 21]. Diese exzellenten Ergebnisse sind durch die Tatsache zu erklären, dass die bekannten Risikofaktoren wie z. B. extrathyreoidale Invasion, Multilokularität, Lymphknotenmetastasierung und Fernmetastasierung abhängig von der Größe des Primärtumors sind.

Rezidive treten häufiger in den regionalen Lymphknoten auf als lokal im

Schilddrüsenbett. Sie können im Rahmen des Follow-up jederzeit, sogar bis zu 20 Jahren nach der initialen Therapie, auftreten. Die Behandlung von Rezidiven ist i. d. R. ebenfalls sehr erfolgreich, daher wird auch im Fall eines Auftretens das Gesamtüberleben nicht beeinflusst [20]. Yu veröffentlichte die bis jetzt größte retrospektive Studie von 18.445 Patienten mit mPTC und beschrieb ein krankheitsspezifisches 15-Jahres-Überleben von 99,3%. Multifokales Wachstum, das Vorhandensein regionärer Lymphknotenmetastasen und eine chirurgische Resektion geringeren Ausmaßes als das einer kompletten

Thyreoidektomie erwiesen sich als prognostische Faktoren für Rezidive und die krankheitsspezifische Mortalität [22].

Eine interessante Frage ist, wie der Verlauf sich bei Patienten entwickelt, deren Diagnose schon präoperativ bekannt war, im Vergleich zu den Patienten, bei denen die Diagnose des mPTC erst mit der endgültigen histopathologischen Untersuchung gestellt wurde. Die Antwort ist hier etwas überraschend. Invasivität, Bilateralität, Multizentrität und Auftreten von Lymphknotenmetastasen sind häufiger in der Gruppe der Patienten mit präoperativer Diagnosestellung, obwohl auch die postoperativ festgestellten mPTC die gleiche Größe des Primärtumors aufweisen [23, 24]. Warum weist dieselbe Erkrankung so verschiedene Merkmale auf, je nachdem ob die richtige Diagnose präoperativ bekannt war oder erst postoperativ gestellt wurde? Pacini zufolge liegt die Ursache in der unterschiedlichen Ausdehnung der chirurgischen Resektion, welche auch die histopathologischen Befunde beeinflusst [14]. Präoperativ diagnostizierter Schilddrüsenkrebs wird häufiger durch eine komplette Thyreoidektomie und zentrale Neck-Dissection (Level VI) behandelt. Dies führt häufiger zu Befunden multizentrischer und bilateraler Primärtumoren und auch zur Entdeckung von Lymphknotenmetastasen durch den Pathologen, welcher durch die bereits gesicherte Diagnose maligner Schilddrüsentumoren ggf. auch genauere Untersuchungen anstellt.

Therapie

Theoretisch gibt es 3 Möglichkeiten zur Behandlung des mPTC:

- die komplette Thyreoidektomie,
- die Hemithyreoidektomie (Lobektomie mit Isthmektomie) und
- die Beobachtung.

In der Praxis stellen nur die ersten beiden Möglichkeiten eine realistische Alternative dar.

Sowohl die amerikanischen als auch die europäischen Leitlinien empfehlen eine komplette Thyreoidektomie unabhängig von der Tumorgöße, wenn die Diagnose eines Karzinoms präoperativ mittels FNAB gesichert werden konnte

[25, 26]. Die komplette Thyreoidektomie birgt im Vergleich zur Hemithyreoidektomie ein doppelt so hohes Risiko einer Verletzung des N. laryngeus recurrens und darüber hinaus auch die Gefahr der bilateralen Rekurrensparese sowie das Risiko eines permanenten Hypoparathyreoidismus mit einer dauerhaften Hypokalzämie. Gerade Letztere ist eine der gefährlichsten Komplikationen. Diese Risiken sind, wenn der Patient von einem erfahrenen Chirurgen operiert wird, zwar insgesamt niedrig (z. B. permanente Parese des N. laryngeus recurrens: etwa 2%), aber trotzdem vorhanden. Auf der anderen Seite haben Patienten mit mPTC, bei denen eine Hemithyreoidektomie erfolgte, eine höhere Wahrscheinlichkeit lokaler und regionaler Rezidive im Vergleich zu den Patienten, bei denen eine komplette Thyreoidektomie durchgeführt wurde [27].

Es gibt bisher keine Daten über den Nutzen der Radiojodablation nach kompletter Thyreoidektomie eines mPTC im Hinblick auf die Rezidivrate und das Gesamtüberleben der Patienten. Die langfristige Prognose der Erkrankung ist so gut, dass eine weitere signifikante Verbesserung vermutlich schwer realisierbar wäre. Deswegen ist die Radiojodablation nur Fällen vorbehalten, bei denen ungünstige prognostische Faktoren wie lokale Invasion, Multizentrität und Lymphknotenmetastasen vorhanden sind. Die postoperative Schilddrüsenhormontherapie wird als (niedrigere) Ersatztherapie und nicht mehr in einer Suppressionsdosierung durchgeführt.

Bei Patienten mit mPTC, aber ohne weitere Risikofaktoren (wie z. B. Multizentrität, extrathyreoidale Ausbreitung, Lymphknotenmetastasierung, kontralaterale sonographische Schilddrüsenknoten, Eigenanamnese ionisierender Bestrahlung), welche bei initialem Verdacht auf einen benignen Tumor mit einer Hemithyreoidektomie behandelt wurden, kann man laut den aktuellen Leitlinien auf eine Komplettierung der Thyreoidek-

tomie verzichten [25, 26]. Eine Radiojodablation der Schilddrüse ist in dieser Situation ebenfalls primär nicht indiziert. Die Schilddrüsenhormontherapie wird auf eine ersatztherapeutische Dosierung eingestellt.

Beobachtung ist mehr eine theoretische als eine praktische Option zur Therapie des mPTC. Analysiert wurde diese Möglichkeit in der Studie von Ito [28]. Bei dieser Studie wurde in einer großen Serie von japanischen Patienten mit sicher diagnostiziertem mPTC die Möglichkeit der operativen Sanierung oder der regelmäßigen Beobachtung angeboten. 340 von 910 Patienten entschieden sich für die Beobachtung, und wurden für einen Zeitraum von 15 Jahren in Hinsicht auf die Erkrankung kontrolliert. Bei 15,9% der Patienten wurde innerhalb von 10 Jahren ein Größenzuwachs des Tumors von mindestens 3 mm beobachtet. Zervikale Lymphknotenmetastasen wurden bei 3,4% der Patienten im gleichen Zeitraum festgestellt. Bei 56% der Patienten, die sich initial der Beobachtungsgruppe angeschlossen hatten, erfolgte im Nachbeobachtungszeitraum doch noch eine chirurgische Resektion des Tumors. Die histopathologischen Merkmale der im Verlauf resezierten Tumoren zeigten keine Unterschiede im Vergleich zu den initial chirurgisch therapierten Patienten.

Somit kommt diese Studie zur Schlussfolgerung, dass eine Verzögerung der chirurgischen Resektion keine Auswirkungen auf das therapeutische Ergebnis hat. Allerdings handelt es sich hier lediglich um die Studie einer einzigen Forschungsgruppe, deren Ergebnisse so nicht als allgemeingültig übernommen werden können. Deswegen wird ein abwartendes Verhalten nicht standardmäßig empfohlen, solange die Effektivität und Sicherheit nicht in größeren, multizentrischen Studien mit einem Beobachtungszeitraum von mindestens 20 Jahren bewiesen wird.

Follow-up

Die Nachsorge der Patienten mit mPTC besteht aus jährlichen sonographischen Kontrollen der primären Tumorlokalisation und der zervikalen Lymphknoten. Eine weitere bildgebende Diagnostik zum Ausschluss von Fernmetastasen ist nur in

Ausnahmen notwendig [25]. Die Messung des Thyreoglobulinspiegels wird regelmäßig durchgeführt. Es ist wichtig zu realisieren, dass ein geringer Thyreoglobulinspiegel auch postoperativ vorhanden ist. Dieser wird typischerweise durch die verbliebene Schilddrüsenhälfte nach einer Hemithyreoidektomie hergestellt, kann aber auch durch kleine Schilddrüsenreste nach „kompletter“ Thyreoidektomie verursacht werden. Ein Anstieg des Thyreoglobulinspiegels im Serum ist ein sensibler Marker für ein mögliches Tumorzidiv. Eine weitere bildmorphologische Kontrolle ist dann erforderlich, um das Rezidiv zu lokalisieren. Die Empfindlichkeit der Thyreoglobulinmessung ist größer, wenn der Patient mittels kompletter Thyreoidektomie und postoperativer Radiojodablation therapiert wurde.

- Papilläre Schilddrüsenmikrokarzinome (mPTC) repräsentieren einen wachsenden Anteil aller differenzierten Schilddrüsenkarzinome. Bei Patienten mit mPTC ist von einer ausgezeichneten Prognose und fast normalen Lebenserwartung auszugehen.
- Eine Untergruppe der mPTC kann jedoch zu Lymphknoten- und Fernmetastasierung und somit zum Tod des Patienten führen.
- Es werden sehr langfristige prospektive randomisierte Studien benötigt, um den bestmöglichen therapeutischen Ansatz zu bestimmen.
- Sowohl die amerikanische als auch die europäische Gesellschaft für Schilddrüsenerkrankungen haben neue Leitlinien zur Diagnostik und Therapie des differenzierten Schilddrüsenkarzinoms veröffentlicht.
- Zielsetzung ist die Minimierung von diagnostischen und therapeutischen Maßnahmen, ohne die Effektivität der Behandlung zu beeinflussen.

Korrespondenzadresse

Prof. J. Plzák

Department of Otorhinolaryngology and Head and Neck Surgery, 1st Faculty of Medicine, Charles University, University Hospital Motol V Úvalu 84, 150 06 Prag 5 Tschechische Republik
jan.plzak@lf1.cuni.cz

Danksagung. An Professor Dr. med. Abbas Agaimy (Pathologisches Institut, Universitätsklinikum Erlangen, Direktor: Prof. Dr. med. A. Hartmann) für die freundliche Bereitstellung des histologischen Bildes. Die Studie wurde durch das Gesundheitsministerium der Tschechischen Republik unterstützt: No. NT13488, UNCE 204013, PRVOUK 27-1, SVV260-510.

Interessenkonflikt. Der korrespondierende Autor gibt für sich und seine Koautoren an, dass kein Interessenkonflikt besteht.

Literatur

1. Shaheen O (2003) Thyroid surgery. Parthenon, London, S 11–21
2. Müller AH, Förster G (2012) Reinnervation and neurostimulation of the larynx. *HNO* 61(2):102–107
3. Shen T, Damrose EJ, Morzaria S (2012) A meta-analysis of voice outcome comparing calcium hydroxylapatite injection laryngoplasty to silicone thyroplasty. *Otolaryngol Head Neck Surg*: 16. Okt. 2012 [Epub ahead of print]
4. Iro H, Mantsopoulos K, Zenk J et al (2011) Results of transoral laser resection in T1–2 oropharyngeal, hypopharyngeal and laryngeal carcinomas. *Laryngorhinootologie* 90(8):481–485
5. Mantsopoulos K, Psychogios G, Waldfahrer F et al (2012) Surgical treatment of locally limited tonsillar cancer. *Surg Oncol* 21(1):e13–e16
6. Weidenbecher M Jr, Weidenbecher M, Iro H (2007) Segmental tracheal resection for the treatment of tracheal stenoses. *HNO* 55(1):21–28
7. Schick B, Weidenbecher M, Miller R, Iro H (2007) Experience with laryngotracheal reconstruction in subglottic stenosis in a 30 years time period. *Laryngorhinootologie* 86(5):358–364
8. Psychogios G, Mantsopoulos K, Bohr C et al (2012) Incidence of occult cervical metastasis in head and neck carcinomas: development over time. *J Surg Oncol* 107(4):384–387
9. Psychogios G, Mantsopoulos K, Koch M et al (2013) Elective neck dissection vs observation in transorally treated early head and neck carcinomas with cN0 neck. *Acta Otolaryngol* 133(3):313–317
10. Davies L, Welch HG (2006) Increasing incidence of thyroid cancer in the United States, 1973–2002. *JAMA* 295(18):2164–2167
11. Sobin LH, Gospodarowicz MK, Wittekind C (Hrsg) (2010) TNM classification of malignant tumors, 7. Aufl. Wiley-Blackwell, Oxford, S 310
12. Boucek J, Kastner J, Skriván J et al (2009) Occult thyroid carcinoma. *Acta Otolaryngol Ital* 29(6):296–304
13. Astl J, Dvorakova M, Vlcek P et al (2004) Thyroid surgery in children and adolescents. *Int J Pediatr Otorhinolaryngol* 68(10):1273–1278

14. Pacini F (2012) Thyroid microcarcinoma. *Best Pract Res Clin Endocrinol Metab* 26(4):421–429
15. Klintonworth N, Mantsopoulos K, Zenk J et al (2012) Sonoelastography of parotid gland tumours: initial experience and identification of characteristic patterns. *Eur Radiol* 22(5):947–956
16. Carneiro-Pla D (2013) Ultrasound elastography in the evaluation of thyroid nodules for thyroid cancer. *Curr Opin Oncol* 25(1):1–5
17. Frates MC, Benson CB, Charboneau JW et al (2006) Management of thyroid nodules detected at US: Society of Radiologists in Ultrasound consensus conference statement. *Ultrasound Q* 22(4):231–238 (discussion 239–240)
18. Mehanna R, Murphy M, McCarthy J et al (2013) False negatives in thyroid cytology: impact of large nodule size and follicular variant of papillary carcinoma. *Laryngoscope*: (in press)
19. Pacini F, Castagna MG (2012) Approach to and treatment of differentiated thyroid carcinoma. *Med Clin North Am* 96(2):369–383
20. Hay ID, Hutchinson ME, Gonzalez T-Losada et al (2008) Papillary thyroid microcarcinoma: a study of 900 cases observed in a 60-year period. *Surgery* 144(6):980–987 (discussion 987–988)
21. Noguchi S, Yamashita H, Murakami N et al (1996) Small carcinomas of the thyroid. A long-term follow-up of 867 patients. *Arch Surg* 131(2):187–191
22. Yu XM, Wan Y, Sippel RS, Chen H (2011) Should all papillary thyroid microcarcinomas be aggressively treated? An analysis of 18,445 cases. *Ann Surg* 254(4):653–660
23. Baudin E, Travaglini JP, Ropers J et al (1998) Microcarcinoma of the thyroid gland: the Gustave-Roussy Institute experience. *Cancer* 83(3):553–559
24. Lo CY, Chan WF, Lang BH et al (2006) Papillary microcarcinoma: is there any difference between clinically overt and occult tumors? *World J Surg* 30(5):759–766
25. American Thyroid Association Guidelines Taskforce on Thyroid Nodules, Cooper DS, Doherty GM et al (2009) Revised American Thyroid Association management guidelines for patients with thyroid nodules and differentiated thyroid cancer. *Thyroid* 19(11):1167–1214
26. Pacini F, Schlumberger M, Dralle H et al (2006) European consensus for the management of patients with differentiated thyroid carcinoma of the follicular epithelium. *Eur J Endocrinol* 154(6):787–803
27. Hay ID, Grant CS, Bergstralh EJ et al (1998) Unilateral total lobectomy: is it sufficient surgical treatment for patients with AMES low-risk papillary thyroid carcinoma? *Surgery* 124(6):958–964 (discussion 964–966)
28. Ito Y, Miyauchi A, Inoue H et al (2010) An observational trial for papillary thyroid microcarcinoma in Japanese patients. *World J Surg* 34(1):28–35