

## Tubenfunktionsstörung bei aberrantem Verlauf der Tuba auditiva beidseits

### Tubal dysfunction with aberrant path of the auditory tube on both sides

#### Anamnese

Eine 34-jährige Patientin wurde mit Druckgefühl über dem rechten Ohr sowie einem leichten Druck über den Stirnhöhlen und den Kieferhöhlen beidseits in unserer HNO-Klinik vorstellig. Den Beginn der Beschwerden assoziierte die Patientin mit einer Erkältung im Vorjahr. Ein topisches Steroid-Nasenspray war über einen Zeitraum von einem Monat angewandt worden, wodurch sie allerdings keine Besserung der Beschwerden erfahren hatte. Subjektiv bestand keine Hörminderung, keine Nasenatmungsbehinderung und keine Rhinorrhoe. Die Patientin berichtete, dass bei ihrer Geburt eine submuköse Gaumenspalte festgestellt worden sei.

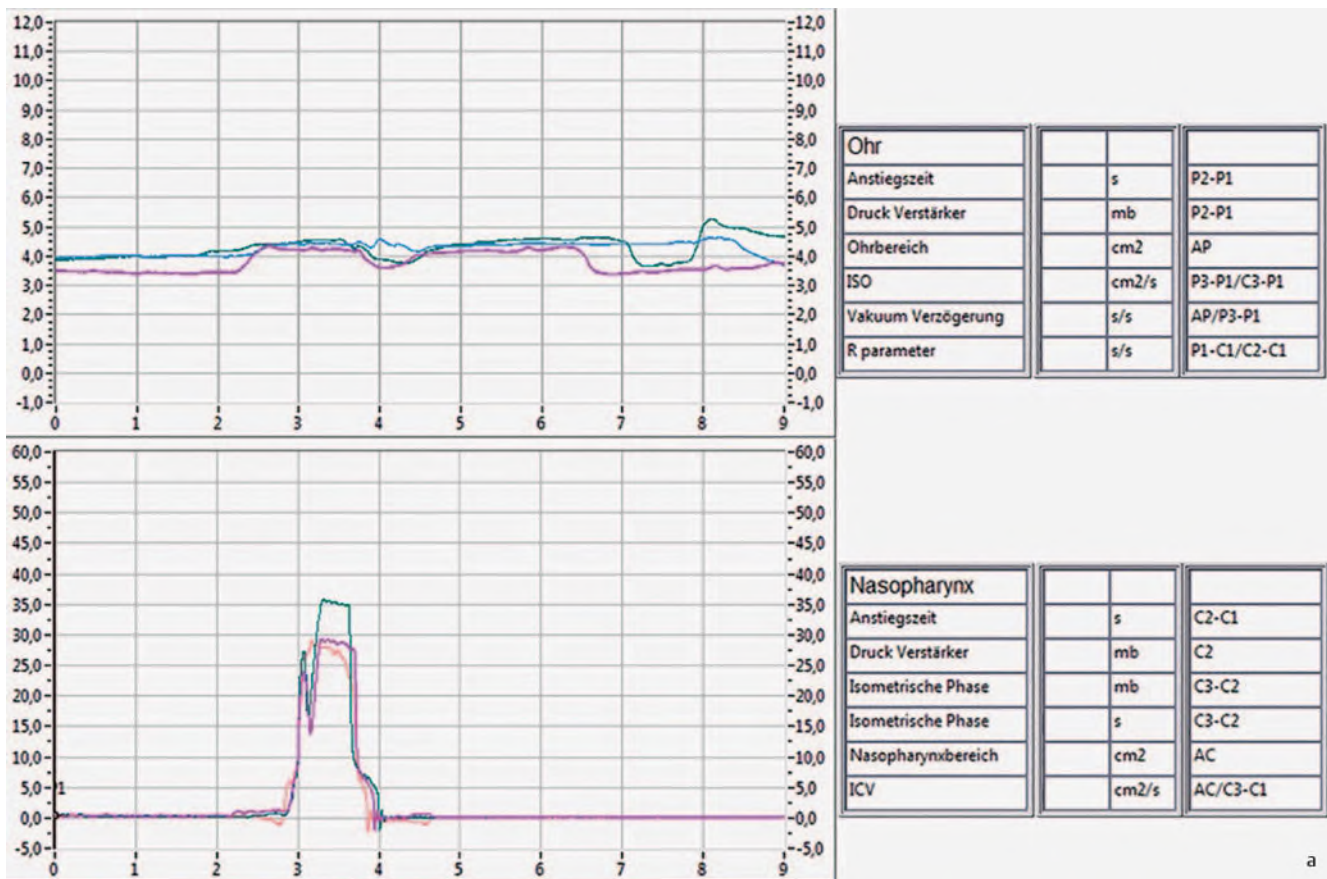
#### Klinischer Befund/Diagnostik

In der audiologischen Diagnostik zeigte sich eine Normakusis, die Tympanogramme wiesen beidseits eine regelrechte Compliance auf, jedoch mit leichtem Unterdruck bds. (Typ C). In der Tubenmanometrie (TMM) ließ sich eine Tubenfunktionsstörung bds. nachweisen; die rechte Tube öffnete sich nicht (► **Abb. 1a**), die linke erst bei 40 mbar (► **Abb. 1b**). In der klinischen Untersuchung mit einer 30°-Optik konnten transnasal keine Tubenwülste im Nasenrachen identifiziert werden. Es zeigte sich lediglich ein adenoides Polster I° (► **Abb. 2**). Das Trommelfell stellte sich in der klinischen Untersuchung bds. reizlos dar und zeigte sich lediglich epitympanal

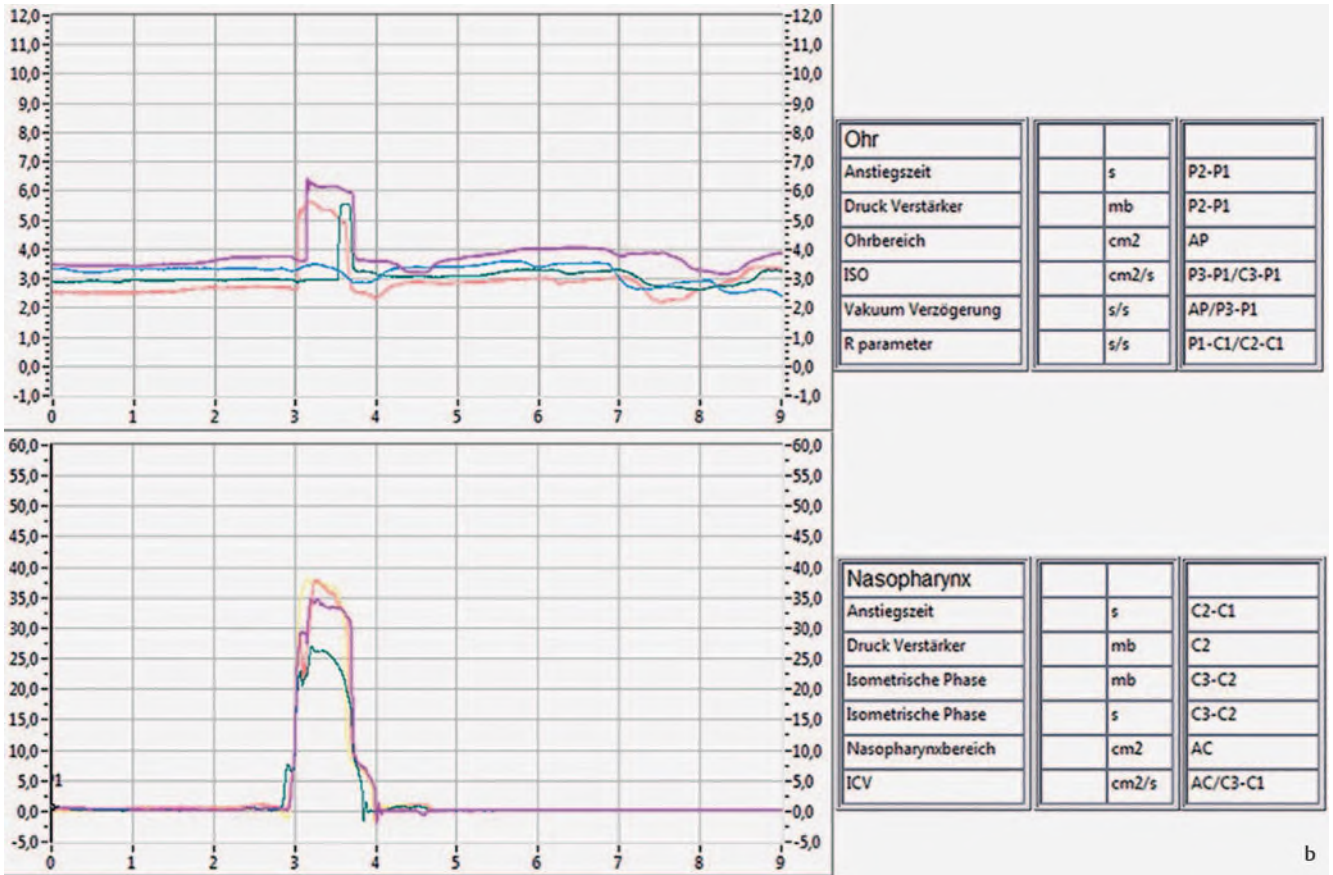
überschaubar retrahiert. Ein Valsalva-Maßnahme war bds. negativ, ein Erguss konnte allerdings nicht festgestellt werden. Bei Durchsicht der Computertomografie der Nasennebenhöhlen, die die Patientin extern hatte durchführen lassen, zeigte sich in der axialen Schichtung ein aberranter, rein knöcherner Verlauf der Tuba auditiva beidseits mit Mündung in den Keilbeinhöhlen (► **Abb. 3**). Die submuköse Gaumenspalte konnte in der klinischen Untersuchung durch uns bestätigt werden.

#### Diagnose

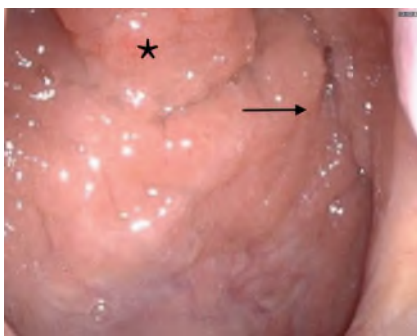Aberranter Verlauf der Tuba auditiva beidseits



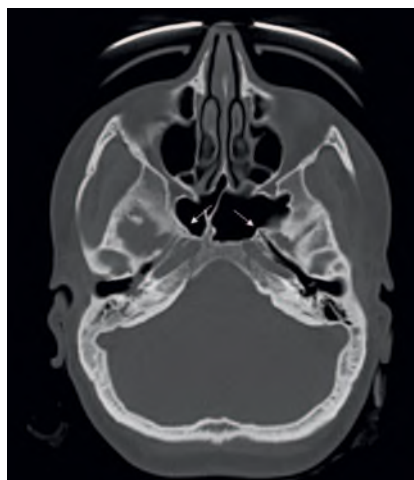
► **Abb. 1** Durch das Tubenmanometer bzw. den Nasenadapter wird während des Schluckvorgangs automatisch ein Überdruck in den Nasopharynx abgegeben, der die Öffnung des fibrocartilaginären Anteils der Tuba auditiva initiiert und so den Gastransfer zum Mittelohr ermöglicht. Der Druckanstieg im Gehörgang wird über den Ohrstöpsel gemessen. **a** Tubenmanometrie rechtes Ohr (Tube öffnet nicht).



► **Abb. 1** Durch das Tubenmanometer bzw. den Nasenadapter wird während des Schluckvorgangs automatisch ein Überdruck in den Nasopharynx abgegeben, der die Öffnung des fibroknorpeligen Anteils der Tuba auditiva initiiert und so den Gastransfer zum Mittelohr ermöglicht. Der Druckanstieg im Gehörgang wird über den Ohrstöpsel gemessen. **b** Tubenmanometrie linkes Ohr (Tube öffnet erst bei 40 mbar).



► **Abb. 2** Nasenrachen mit adenoidem Polster (\*), Tubenwulst nicht erkennbar (Pfeil) in der 0°-optischen transnasalen Untersuchung.



► **Abb. 3** Axiales CT mit aberrantem Verlauf der Tuba auditiva beidseits (Pfeile).

## Diskussion

Die Tuba auditiva, auch Tuba Eustachii genannt, stellt eine Verbindung zwischen dem Nasopharynx und dem Mittelohr dar. Sie besteht aus einem knöchernen und einem knorpeligen Anteil und endet im Nasopharynx in den Tubenostien (C. M. Alper et al. Arch Otolaryngol Head Neck Surg 2012; 138: 741–746, C. D. Bluestone et al. 2005). Ihre Funktion liegt unter anderem in der Fähigkeit zu einem Druckausgleich zwischen Mittelohr und Pharynx, wodurch für eine ausreichende Belüftung des Mittelohrs gesorgt wird. Durch die Tuba auditiva wird das Mittelohr einerseits vor der Penetration durch nasopharyngealen Schleim und somit auch vor Bakterien geschützt, andererseits kann über die Tube das Sekret aus dem Mittelohr in den Rachenraum abfließen (B. Ars et al. Otolaryngol Clin North Am 2016; 49: 1121–1133, C. D. Bluestone et al. 2005). Die

## Therapie und Verlauf

Die Patientin wurde über die Harmlosigkeit der anatomischen Variante aufgeklärt. Wir vereinbarten ein abwartendes Verhalten und boten bei Beschwerdeprogredienz die Einlage einer Paukendrainage an. Wa-

rum die Patientin bislang keine Beschwerden hatte, konnte nicht abschließend geklärt werden.

Tuba auditiva ist in Ruhe geschlossen und öffnet sich beim Kauen und Schlucken durch die Kontraktion der paratubalen Muskeln, wodurch ein Druckausgleich hergestellt wird. Diesen nimmt man als „knalendes“ bzw. „knackendes“ Geräusch wahr (C. M. Alper et al. Arch Otolaryngol Head Neck Surg 2012; 138: 741–746). Wenn die Tubenostien durch eine Schwellung verlegt sind, z. B. während eines Infekts oder durch adenoide Vegetationen, kommt es zu einer Dysfunktion, die mit Hörminderung, Tinnitus und Völlegefühl im Ohr einhergehen kann (E. D. McCoul et al. Laryngoscope 2012; 122: 1137–1141).

Normalerweise hat die Tuba auditiva keinen Kontakt zu den Nasennebenhöhlen. In der durchgeführten Literaturrecherche konnte nur ein einzelner ähnlicher Fallbericht identifiziert werden; auch bei diesem Fall mündete die Eustachische Röhre in den Sinus sphenoidalis, jedoch lag dort nur ein einseitiger aberranter Verlauf der Tuba auditiva vor (Khan, A.S., Pilavakis, Y. et al. Surg Radiol Anat 2017; 39: 461–465).

## FAZIT

- Eine 70°-, 30°- oder 0°-optische Untersuchung des Nasopharynx ist essenziell, um mögliche Fehlbildungen, aber auch Tumoren im Nasen-Rachen-Bereich identifizieren zu können.
- In seltenen Fällen kann ein aberranter Verlauf der Tuba auditiva die Ursache einer Tubendysfunktion sein.

## Interessenkonflikt

Die Autorinnen/Autoren geben an, dass kein Interessenkonflikt besteht.

## Autorinnen/Autoren

**Hannah Lara Sieron<sup>1</sup>, Susanne Trainotti<sup>1</sup>,  
Thomas Hoffmann<sup>2</sup>, Johannes Döscher<sup>2</sup>**

<sup>1</sup> Hals-Nasen-Ohrenheilkunde, Kopf- und Halschirurgie, Universitätsklinikum Ulm, Germany

<sup>2</sup> Department of Otorhinolaryngology, Head and Neck Surgery, University Hospital Ulm, Germany

## Korrespondenzadresse

**Dr. Hannah Lara Sieron**  
Hals-Nasen-Ohrenheilkunde, Kopf- und Halschirurgie, Universitätsklinikum Ulm  
Frauensteige 12  
89075 Ulm  
Germany  
Tel.: +49/7 31/50 05 95 01  
Fax: +49/7 31/50 05 95 72  
hannah.sieron@uniklinik-ulm.de