

J. Doescher¹ · P. J. Schuler¹ · J. Greve¹ · M. F. Meyer² · S. Weissinger³ ·
T. K. Hoffmann¹ · S. Laban¹

¹ Klinik für Hals-Nasen-Ohrenheilkunde, Kopf- und Halschirurgie, Universitätsklinikum Ulm, Ulm, Deutschland

² Klinik und Poliklinik für Hals-, Nasen- und Ohrenheilkunde, Uniklinik Köln, Köln, Deutschland

³ Institut für Pathologie, Universitätsklinikum Ulm, Ulm, Deutschland

Maligne Speicheldrüsentumoren – Highlights der ASCO- Jahrestagung 2019

Speicheldrüsentumoren waren lange Zeit ein eher gering erforschtes Gebiet, und so gab es, sicher der Seltenheit und Heterogenität geschuldet, in den letzten Jahren nur entsprechend wenige klinische Studien.

Hintergrund

Insgesamt machen Speicheldrüsenkarzinome einen Anteil von etwa 3–6 % aller Kopf-Hals-Malignomen aus. Hiervon ist das Mukoepidermoidkarzinom am häufigsten, dann folgen in der Häufigkeit Adenokarzinome und adenoidzystische Karzinome (ACC) sowie eine Reihe sehr seltener Entitäten [1, 2]. Häufig werden ACC und Nicht-ACC gegenübergestellt, da sich Erstere in ihrer Prognose und ihrem klinischen Verlauf deutlich vom Rest der Tumoren in den Speicheldrüsen unterscheiden. Dieses Jahr wurden auf dem Kongress der American Society of Clinical Oncology (ASCO) gleich mehrere Studien präsentiert, in denen neue Therapieansätze bei Speicheldrüsentumoren geprüft wurden. Zudem wurden Studien zu Prognosemodellen und zur Identifikation molekularer Zielstrukturen vorgestellt.

Bei der ersten relevanten Studie handelte es sich um eine retrospektive Studie zur Entwicklung von Prognosemodellen. Speicheldrüsenmalignome haben eine deutlich erhöhte Rate an Fernmetastasen, wenn diese mit den Plattenepithelkarzinomen im Kopf-Hals-Bereich vergli-

chen werden. Um Hochrisikopatienten zu identifizieren, werden Prognosemodelle benötigt. Ein solches Modell wurde nun von Kollegen aus Kanada entwickelt und vorgestellt. Insgesamt wurden 1035 Patienten in die Analyse eingeschlossen, hiervon 619 in eine Discovery-Kohorte und 416 in eine Validierungskohorte. Die Entitäten wurden je nach Histologie in eine Hochrisiko- und eine Niedrigrisikogruppe eingeteilt. Weitere Prognosefaktoren, die in den Hochrisikoscore eingingen, waren ein pathologisch gesichertes T-Stadium >3, das Vorliegen von regionären Lymphknotenmetastasen, eine Invasion in Lymphgefäße und tumorpositive Resektionsränder (■ Tab. 1). Die Patienten der so ermittelten Hochrisikogruppe entwickelten innerhalb von 5 Jahren deutlich häufiger Fernmetastasen (40 % vs. 6 %, $p < 0,01$). Auch in der Subgruppenanalyse mit Patienten nach adjuvanter Radio(chemo)therapie korrelierte der Score signifikant mit Fernmetastasen ($p < 0,01$) [9].

Gezielte Therapie molekularer Strukturen

Insgesamt wurden Ergebnisse von 4 Studien zu Therapien, die sich gegen molekulare Zielstrukturen des Tumors richten, vorgestellt. Darunter wurde eine aktuell rekrutierende Studie mit einem Notch-Inhibitor präsentiert. Bei den Patienten handelte es sich jeweils um Patienten mit Tumoren in fortgeschrittenen Stadien, bei denen kurative Therapieansätze nicht

mehr als Option zur Verfügung standen. Für Rezidive bestehen also neue Optionen mit gezieltem Angriff molekularer Strukturen.

» Für Rezidive bestehen neue Optionen mit gezieltem Angriff molekularer Strukturen

Die erste Studie zielte auf die bekannte HER2-Überexpression v. a. beim Speicheldrüsenangkarzinom ab, bei welchem diese in fast 30 % der Fälle nachgewiesen wurde [11]. Das Prüfpräparat (Ado-Trastuzumab-Emtansin) ist ein Konjugat aus einem HER2-Antikörper

Tab. 1 Risikoscore für die Entwicklung von Fernmetastasen

Parameter	Hazard Ratio ^a	p-Wert ^a	Score-Koeffizient
Hochrisikohistologie ^b	3,31	<0,001	1,2
T3/T4	2,05	0,0016	0,7
N+	2,07	<0,001	0,7
L1	2,21	<0,001	0,8
R1/R2	1,8	0,0015	0,6

Score >2 = Hochrisikogruppe

^aMultivariate Analyse

^bACC, Speicheldrüsenangkarzinom, Karzinosarkom, undifferenziertes Karzinom, Adenokarzinom G2–3, Mukoepidermoidkarzinom G2–3, Karzinom ex pleomorphes Adenom G2–3, weitere G3-Karzinome
T Tumorausdehnung, N Lymphknotenbefall, L Invasion in Lymphgefäße, R Residualtumor nach Therapie

und einem Maytansinoid-Derivat, einem natürlich vorkommenden Zytostatikum. In die Phase-II-Studie wurden neben anderen soliden Tumoren 10 Speicheldrüsenkarzinome mit HER2-Amplifikation (getestet mittels Next Generation Sequencing oder In-situ-Hybridisierung) eingeschlossen (NCT02675829). Der primäre Endpunkt wurde mit einer Gesamtansprechrate („overall response rate“, ORR) von 90 % mehr als erreicht. Bei 6 Patienten zeigte sich sogar ein vollständiges Ansprechen („complete response“, CR), und die Studie geht nun in die Expansionsphase [8]. Bemerkenswert ist hierbei, dass 20 % der Patienten bereits mit einem HER2-Antikörper und 50 % mit einer antiandrogenen Therapie vorbehandelt worden waren.

Für Patienten mit androgenrezeptorexprimierenden Speicheldrüsenkarzinomen wurden ebenfalls Ergebnisse einer Studie vorgestellt. Bei Alliance A091404 handelt es sich um eine Phase-II-Studie mit Enzalutamid als Prüfpräparat (NCT02749903). Enzalutamid als Androgenrezeptorantagonist ist bereits für das kastrationsrefraktäre Prostatakarzinom zugelassen. Von 46 in die Studie eingeschlossenen Patienten wiesen zwar 7 ein partielles Therapieansprechen („partial response“, PR) auf, jedoch konnten nur 2 davon innerhalb der ersten 8 Zyklen bestätigt werden. Bei 24 weiteren Patienten bestand eine stabile Phase der Erkrankung („stable disease“, SD). Damit wurde der primäre Endpunkt von mindestens 5 bestätigten Therapieantworten im Sinne eines Ansprechens innerhalb der ersten 8 Therapiezyklen nicht erreicht. Die Autoren sehen die nicht ausreichende Wirksamkeit und somit fehlende Response des Medikaments mitunter in einer nur kurz anhaltenden Wirkung der Therapie [6].

In der PROSPERO-Studie aus England basierte ein Therapieansatz auf Basis der Ergebnisse eines Next Generation Sequencing (NGS) Panels. Das angewendete Panel bestand aus 24 Genen und kam bei letztlich 101 Patienten mit einem rezidivierten bzw. fernmetastasierten (R/M-)Speicheldrüsenkarzinom zur Anwendung. Die Ergebnisse wurden in ACC und Nicht-ACC aufgeteilt. Mutationen wurden hier überwiegend

J. Doescher · P. J. Schuler · J. Greve · M. F. Meyer · S. Weissinger · T. K. Hoffmann · S. Laban

Maligne Speicheldrüsentumoren – Highlights der ASCO-Jahrestagung 2019

Zusammenfassung

Hintergrund. Speicheldrüsenkarzinome waren aufgrund ihrer vergleichsweise geringen Inzidenz in den letzten Jahren nur sehr vereinzelt Gegenstand klinischer Studien. Zudem gilt als Standardtherapie die operative Therapie, ggf. mit adjuvanter Strahlentherapie. Systemtherapien sind wenig erprobt und kommen nur bei fortgeschrittenen und fernmetastasierten Speicheldrüsenmalignomen zum Einsatz. **Ziel der Arbeit.** Die Beiträge mit der höchsten Relevanz zum diesjährigen Treffen der American Society of Clinical Oncology (ASCO) sollten aufgearbeitet werden. **Material und Methoden.** Insgesamt wurden 12 Beiträge über klinische Studien zu Speicheldrüsenmalignomen identifiziert, wovon 8 als aussagekräftig für eine zukünftige Veränderung der Therapielandschaft eingestuft wurden. **Ergebnisse.** In 3 Studien ging es um unterschiedliche Kombinationen einer Checkpointblockade, dabei wurde jeweils eine nur geringe Ansprechrate nachgewiesen.

Des Weiteren wurden Untersuchungen zu zielgerichteten Therapien in Abhängigkeit von Ergebnissen einer Mutationsanalyse und der Expression von HER2 bzw. dem Androgenrezeptor vorgestellt. **Schlussfolgerung.** Es wurde ein günstiges Ansprechen HER2-positiver Speicheldrüsenkarzinome auf ein Antikörper-Medikamenten-Konjugat gezeigt. Darüber hinaus wurden keine überzeugenden Daten hinsichtlich eines Therapieansprechens durch PD1/PDL1-Inhibitoren („programmed cell death protein 1“/„programmed death ligand 1“) bei fortgeschrittenen Speicheldrüsenkarzinomen präsentiert. Es wird noch weiterer Studien und Ideen zu neuen Therapieansätzen bedürfen, um die therapeutischen Optionen für Patienten mit Speicheldrüsenkarzinomen zu verbessern.

Salivary gland malignancies—highlights of the 2019 ASCO Annual Meeting

Abstract

Background. Due to their comparatively low incidence, salivary gland carcinomas have only been the subject of isolated clinical studies in recent years. In addition, surgery with/without adjuvant radiotherapy is considered standard treatment. Systemic therapies have received little attention and are only used for advanced and distantly metastasized salivary gland malignancies. **Objective.** The contributions with the highest relevance for this year's meeting of the American Society of Clinical Oncology (ASCO) were to be reviewed. **Materials and methods.** A total of 12 contributions pertaining to clinical studies on salivary gland malignancies were identified, eight of which were classified as relevant for future changes to the therapeutic landscape. **Results.** Three studies dealt with different combinations of a checkpoint blockade, and each showed a low response rate. In addition,

studies on targeted therapies depending on the results of a mutation analysis and expression of HER2 or the androgen receptor were presented.

Conclusion. A favorable response of HER2-positive salivary gland carcinomas to an antibody–drug conjugate could be shown. Furthermore, no convincing data regarding response to programmed cell death protein 1 (PD1)/programmed death ligand 1 (PD-L1) inhibitors in advanced salivary gland cancer were presented. Further studies and ideas for new treatment approaches will be needed to improve the therapeutic options for patients with salivary gland carcinoma.

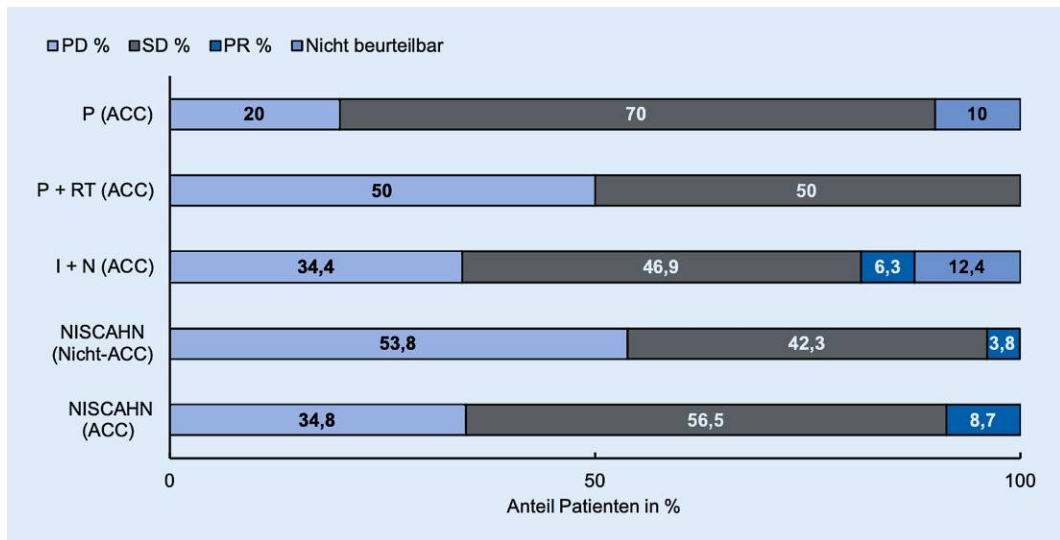


Abb. 1 ◀ Überblick über die beste klinische Antwort der Studien zu Immuncheckpointblockade. *PD* fortschreitende Erkrankung („progressive disease“), *SD* stabile Phase der Erkrankung („stable disease“), *PR* partielles Ansprechen („partial response“), *RT* Radiotherapie, *P* Pembrolizumab, *I*/Ipilimumab, *N* Nivolumab, *NISCAHN* NISCAHN-Studie

bei den Nicht-ACC-Patienten gefunden, und bei 25 Patienten von dieser Kohorte wurden angreifbare Zielstrukturen entdeckt. Nach kritischer Abwägung aller Therapieoptionen und Nebenerkrankungen der Patienten wurden schlussendlich 3 Patienten mit einer zielgerichteten Therapie behandelt. Die Autoren schließen mit der Aussage, dass diese fokussierte Genomanalyse kosteneffizient ist [10]. Allerdings ist die Rate an tatsächlich mutationsbasiert therapierten Patienten mit 3 % sehr gering und müsste in Zukunft erhöht werden, um eine verantwortbare Kosten-Nutzen-Relation zu erreichen.

Zudem wurde für die Indikation der fortgeschrittenen Speicheldrüsenmalignome die ACCURACY-Studie als Phase-II-Studie vorgestellt. Gegenstand dieser Studie ist die Anwendung eines pan-Notch-Inhibitors (AL101) (NCT03691207). AL101 ist ein „small molecule“, dessen Wirksamkeit für eine Inhibition von Notch 1–4 mit aktivierenden Mutationen in einer Phase-I-Studie bereits nachgewiesen wurde [3]. Patienten mit einem R/M-ACC, einer fortschreitenden Erkrankung („progressive disease“, PD) innerhalb von 6 Monaten bzw. einem neu diagnostizierten Rezidiv und einer aktivierenden Mutation von Notch 1–4 können in diese Studie eingeschlossen werden. Der primäre Endpunkt ist die ORR, als sekundäre Endpunkte wurden das Gesamtüberleben, das rezidivfreie Überleben, die Dauer der Response und das Auftreten

unerwünschter Nebenwirkungen der Therapie gewählt [5]. Da die Studie aktuell noch rekrutiert, konnten bisher keine Ergebnisse gezeigt werden.

Checkpointinhibitoren

In der NISCAHN-Studie aus Frankreich wurde die Anwendung von Nivolumab bei R/M-Speicheldrüsenkarzinomen überprüft (NCT03132038) [4]. Innerhalb eines Jahres wurden insgesamt 98 Patienten mit einem Progress innerhalb eines Intervalls von 6 Monaten vor Screening in die Phase-II-Studie eingeschlossen, wovon 46 an einem ACC litten. Nivolumab wurde in einer Dosierung von 3 mg/kg Körpergewicht (KG) alle 2 Wochen verabreicht. Der primäre Endpunkt eines progressionsfreien 6-Monats-Zeitraums für >20 % der Patienten wurde mit 33,3 % nur in der Subgruppe der ACC erreicht. Die ORR waren mit 8,7 % für alle ACC und 3,8 % für alle Nicht-ACC eher ernüchternd. Die Autoren schlussfolgern trotzdem, dass eine Kombinationstherapie, welche Nivolumab beinhaltet, für ACC sinnvoll sein könnte. Diese Anregung deckt sich mit den Schlussfolgerungen von Jeske et al. aus einer Analyse der Expression von PD1 („programmed cell death protein 1“) und des Verhältnisses zwischen CD4⁺- und regulatorischen T-Zellen (Treg) unter Radiotherapie, welche eine Kombination aus Strahlentherapie

und Checkpointblockade für ACC als vielversprechend erachtet [7].

In eine weitere Phase-II-Studie zur Checkpointinhibition von Speicheldrüsenkarzinomen wurden ebenfalls ACC und Nicht-ACC in einer Rezidiv- oder Metastasierungssituation eingeschlossen (NCT03172624). Präsentiert wurden die Daten der ACC-Kohorte. Alle in die Studie eingeschlossenen 32 Patienten wurden hierbei mit einer Kombination aus Ipilimumab (1 mg/kgKG; 6-wöchentlich, q6w) und Nivolumab (3 mg/kgKG; 2-wöchentlich, q2w) behandelt. Der primäre Endpunkt von mindestens 4 Patienten mit einer CR oder PR konnte nicht erreicht werden, was in einer ORR von 6 % resultierte. Allerdings verringerte sich die gemessene Tumorlast bei den 2 Patienten mit einer PR über die Hälfte und war von akzeptabler Dauer (18,4 und 7,8 Monate). Wie bei dieser Checkpointkombination häufig, traten in fast 19 % schwere Toxizitäten auf, welche zu einem Studienabbruch der betroffenen Patienten führten [13].

Eine Kombination aus Checkpointblockade und Strahlentherapie wurde von Kollegen des Dana-Farber Cancer Institute in Boston, MA, USA, geprüft (NCT03087019). In der Phase-II-Studie wurden 20 Patienten mit einem R/M-ACC und PD innerhalb der letzten 12 Monate in 2 Studienarme randomisiert. Die Patienten in Arm A erhielten eine Radiotherapie in Kombination mit einer 3-wöchentlichen Pembrolizumab-

gabe, diejenigen in Arm B eine alleinige Pembrolizumabtherapie (jeweils 200 mg absolut), Der primäre Endpunkt war eine ORR, welche außerhalb des Strahlenfelds gemessen werden musste. Allerdings wurde dieser Endpunkt bei keinem der Patienten erreicht. Zumindest wurde bei 12 von 20 Patienten eine SD beobachtet, welche bei immerhin 10 Patienten 6 Monate und länger anhielt. Zudem wurde die Tumorstadiumsrate bestimmt, und es wurde eine Abnahme von über 75 % gegenüber der Rate vor Behandlung bei 4 Patienten verzeichnet [12]. Es stellte sich heraus, dass die Kombination aus PD1-Blockade und Radiotherapie keinen Vorteil gegenüber der alleinigen Immuntherapie in der Studie hatte.

» Bislang zeigte sich nur eine sehr begrenzte Wirksamkeit von Checkpointinhibitoren

Bislang zeigte sich nur eine sehr begrenzte Wirksamkeit von Checkpointinhibitoren. Insgesamt sind die Ergebnisse zur PD1-Inhibition bei Speicheldrüsenkarzinomen wenig ermutigend mit nur vereinzelten PR (Abb. 1), wenn auch die Studienkohorten sehr klein waren und die Patienten meist mehrfach vortherapiert waren. Am relevantesten erschien vor diesem Hintergrund die Analyse der Tumorstadiumsrate der zuletzt zusammengefassten Studie, welche deutlich reduziert werden konnte. Der Einfluss auf das Gesamtüberleben bleibt abzuwarten.

Fazit für die Praxis

- Speicheldrüsenmalignome gewinnen in der Studienlandschaft für Kopf-Hals-Tumoren an Bedeutung.
- Es wurde ein sehr gutes Ansprechen eines HER2-Antikörper-Medikamenten-Konjugats bei HER2+-Tumoren nachgewiesen.
- In den bisher getesteten Kombinationen konnte eine geringe Ansprechrate (CR und PR) auf Immuncheckpointblockade verzeichnet werden.
- Durch eine Immuncheckpointblockade ist bei einzelnen adenoidzystischen Karzinomen eine Wach-

tumsverlangsamung der Tumoren festzustellen.

Korrespondenzadresse



Dr. med. J. Doescher
Klinik für Hals-Nasen-Ohrenheilkunde, Kopf- und Halschirurgie, Universitätsklinikum Ulm Frauensteige 12, 87075 Ulm, Deutschland
johannes.doescher@uniklinik-ulm.de

Einhaltung ethischer Richtlinien

Interessenkonflikt. P.J. Schuler: Advisory Board für BMS und Merck Sharp & Dohme (MSD). M.F. Meyer: Vortragshonorare: MSD. T.K. Hoffmann: Advisory Board für MSD. Vortragshonorare: Merck Serono, BMS. S. Laban: Advisory Boards: Astra Zeneca (AZ), Merck Sharp & Dohme (MSD). Vortragshonorare: Bristol Myers Squibb (BMS), Merck Serono, MSD. J. Doescher, J. Greve. und S. Weissinger geben an, dass kein Interessenkonflikt besteht.

Für diesen Beitrag wurden von den Autoren keine Studien an Menschen oder Tieren durchgeführt. Für die aufgeführten Studien gelten die jeweils dort angegebenen ethischen Richtlinien.

Literatur

1. Badlani J, Gupta R, Balasubramanian D et al (2018) Primary salivary gland malignancies: a review of clinicopathological evolution, molecular mechanisms and management. *ANZ J Surg* 88:152–157. <https://doi.org/10.1111/ans.14201>
2. Boukheris H, Curtis RE, Land CE, Dores GM (2009) Incidence of carcinoma of the major salivary glands according to the WHO classification, 1992 to 2006: a population-based study in the United States. *Cancer Epidemiol Biomarkers Prev* 18:2899–2906. <https://doi.org/10.1158/1055-9965.EPI-09-0638>
3. El-Khoueiry AB, Desai J, Iyer SP et al (2018) A phase I study of AL101, a pan-NOTCH inhibitor, in patients (pts) with locally advanced or metastatic solid tumors. *J Clin Oncol* 36:2515. https://doi.org/10.1200/JCO.2018.36.15_suppl.2515
4. Fayette J, Even C, Digue L et al (2019) NISCAHN: A phase II, multicenter nonrandomized trial aiming at evaluating nivolumab (N) in two cohorts of patients (pts) with recurrent/metastatic (R/M) salivary gland carcinoma of the head and neck (SGCHN), on behalf of the Unicancer Head & Neck Group. *J Clin Oncol* 37:6083. https://doi.org/10.1200/JCO.2019.37.15_suppl.6083
5. Ferrarotto R, Ho AL, Wirth LJ et al (2019) ACCURACY: phase (P) 2 trial of AL101, a pan-Notch inhibitor, in patients (pts) with recurrent/metastatic (R/M) adenoid cystic carcinoma (ACC) with Notch activating mutations (Notchact mut). *J Clin Oncol* 37:TPS6098. https://doi.org/10.1200/JCO.2019.37.15_suppl.TPS6098
6. Ho AL, Foster NR, Zoroufy AJ et al (2019) Alliance A091404: A phase II study of enzalutamide (NSC# 766085) for patients with androgen receptor-positive salivary cancers. *J Clin Oncol* 37:6020. https://doi.org/10.1200/JCO.2019.37.15_suppl.6020
7. Jeske SS, Weissinger SE, Veit JA et al (2019) Treatment-induced changes of lymphocyte subsets in patients with adenoid cystic carcinoma of the head and neck. *Eur Arch Otorhinolaryngol* 276:1465–1473. <https://doi.org/10.1007/s00405-019-05363-2>
8. Li BT, Shen R, Offin M et al (2019) Ado-trastuzumab emtansine in patients with HER2 amplified salivary gland cancers (SGCs): results from a phase II basket trial. *J Clin Oncol* 37:6001. https://doi.org/10.1200/JCO.2019.37.15_suppl.6001
9. Lukovic J, Alfaraj F, Mierzwa ML et al (2019) Development and validation of a prediction-score model for distant metastases in major salivary gland carcinoma. *J Clin Oncol* 37:6085. https://doi.org/10.1200/JCO.2019.37.15_suppl.6085
10. Rack S, Li Y, McKay C et al (2019) PROSPERO: A study to determine the utility of focused genomic profiling to guide selection of drug therapy in salivary gland cancer. *J Clin Oncol* 37:6086. https://doi.org/10.1200/JCO.2019.37.15_suppl.6086
11. Saintigny P, Mitani Y, Pytynia KB et al (2018) Frequent PTEN loss and differential HER2/P13K signaling pathway alterations in salivary duct carcinoma: implications for targeted therapy. *Cancer* 124:3693–3705. <https://doi.org/10.1002/ncr.31600>
12. Schoenfeld JD, Mahmood U, Chen Y-H et al (2019) A randomized phase II study of pembrolizumab with or without radiation in patients with recurrent or metastatic adenoid cystic carcinoma. *J Clin Oncol* 37:6082. https://doi.org/10.1200/JCO.2019.37.15_suppl.6082
13. Tchekmedyian V, Sherman EJ, Dunn L et al (2019) A phase II trial cohort of nivolumab plus ipilimumab in patients (Pts) with recurrent/metastatic adenoid cystic carcinoma (R/M ACC). *J Clin Oncol* 37:6084. https://doi.org/10.1200/JCO.2019.37.15_suppl.6084