

Chirurgische Therapie eines thoracic outlet syndroms (TOS) bei Fehlanlage der ersten Rippe bei einem 10-jährigen Kind

Der Ausdruck thoracic outlet Syndrom (TOS) steht für alle Krankheitsbilder, bei denen im Gebiet der oberen Thoraxapertur nervale oder vaskuläre Strukturen durch Kompression geschädigt bzw. beeinträchtigt werden [1]. Die Inzidenz wird mit ca. 1 % angegeben, der Altersgipfel liegt bei 30–40 Jahren [6]. Das Auftreten eines behandlungsbedürftigen TOS im Kindesalter ist dabei eine Rarität [2]. Wir berichten über den Fall eines 10-jährigen Mädchens mit massiver supra-klavikulärer Schmerzsymptomatik und dadurch bedingter Funktionseinschränkung des linken Armes bei bekanntem TOS.

Anamnese

Ein 10-jähriges Mädchen wurde uns vorgestellt, nachdem es wegen massiver Schmerzen den nicht dominanten linken Arm nicht mehr aktiv abduzieren konnte. Bei bekannter Anomalie mit Fusion der ersten beiden Rippen hatte das Mädchen unter konservativer Behandlung mittels Physiotherapie während der vergangenen zwei Jahre keine vaskulären oder neurologischen Symptome geboten. Die Vorstellung erfolgte nun, bei seit wenigen Tagen bestehenden massiven Schmerzen im linken Arm, die in Form und Ausprägung neu waren und weder durch Analgetika noch durch forcierte systematische Physiotherapie beherrschbar waren.

Befund und Diagnose

Bei der klinischen Untersuchung zeigte sich eine deutlich kühlere Hand links, die aktive Abduktion war schmerzbedingt nicht möglich. Im Bereich der tastbaren Synostose der ersten und zweiten Rippe bestand ein starker Druckschmerz. Der Adson-Test war im Seitenvergleich bei 60 Grad passiver Abduktion positiv. Die Sensibilität der Hand sowie die Fingermotorik waren ohne Zeichen einer chronischen nervalen Störung (im Sinne einer Hypothenarathrophie) intakt.

In der primär durchgeführten Duplexsonographie zeigte sich ein deutlich erniedrigter Flusswert zwischen rechter und linker Arteria subclavia (Abb. 1).

Zur präoperativen Planung wurde eine CT-Untersuchung (SOMATOM Definition Flash SIEMENS: 2 mm Schichtdicke) mit 3D-Rekonstruktionen angefertigt. Mit dieser bestätigte sich sowohl die Synostose der ersten beiden Rippen links als auch die Verlagerung der Arteria subclavia links mit höhergradiger Lumen-einengung, jedoch ohne Anzeichen einer Thrombose oder Embolie (Abb. 2).

Therapie und Verlauf

Aufgrund der ausgeprägten Symptomatik sowie nach Ausschöpfung aller konservativen Maßnahmen wurde die Indikation zur Resektion der ersten Rippe mit intraoperativer Neurolyse und Myotomie der Scalenusmuskulatur gestellt.

Bei duplexsonographischer Einengung der Arteria subclavia sowie der Annahme einer nervalen Kompression wurde ein supra-klavikulärer Zugang gewählt.

Der Eingriff erfolgte in Intubationsnarkose. Nach Darstellung der Synostose konnte die Einengung der Arteria subclavia dargestellt werden, zudem erschien der Plexus brachialis makroskopisch komprimiert. Unter Schonung des Ductus thoracicus wurde die Synostose zusammen mit der ersten Rippe reseziert und die Arteria und Vena subclavia auf einsehbarer Länge komplett von bindegewebigen Strängen befreit (Abb. 3).

Schon am ersten postoperativen Tag konnte das Kind den Arm schmerzfrei bis 90 Grad abduzieren. Die klinische Untersuchung bestätigte den operativen Therapieerfolg mit nun negativem Adson-Test. In der Duplexsonographie sowie in der Gefäßdopplermessung konnten unauffällige Blutflüsse ermittelt werden, zudem zeigte sich die Sensibilität der Hand sowie die Fingermotorik unverändert intakt. Nach drei Tagen konnte das Kind beschwerdefrei entlassen werden. Bei der ambulanten postoperativen Kontrolle 10 Tage post Op. war eine volle schmerzfreie Abduktion möglich (Abb. 4).

Diskussion

Das TOS als Subsumierung verschiedener Syndrome, verursacht durch knö-

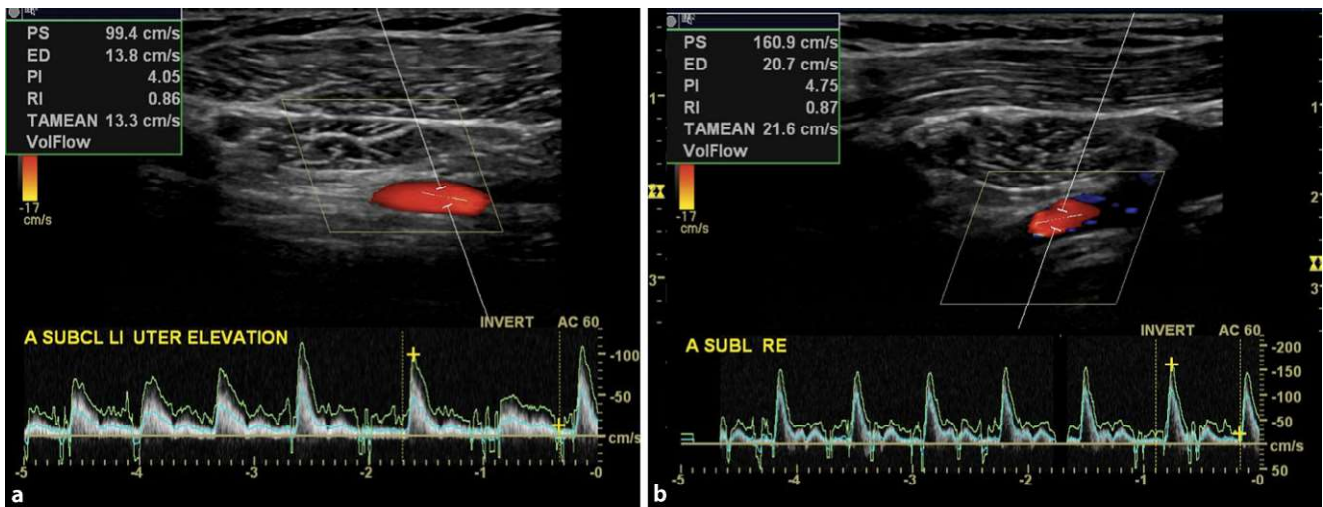


Abb. 1 ▲ Arteria subclavia links Vmax. 99,4 cm/s (a), Arteria subclavia rechts Vmax. 160,9 cm/s (b)

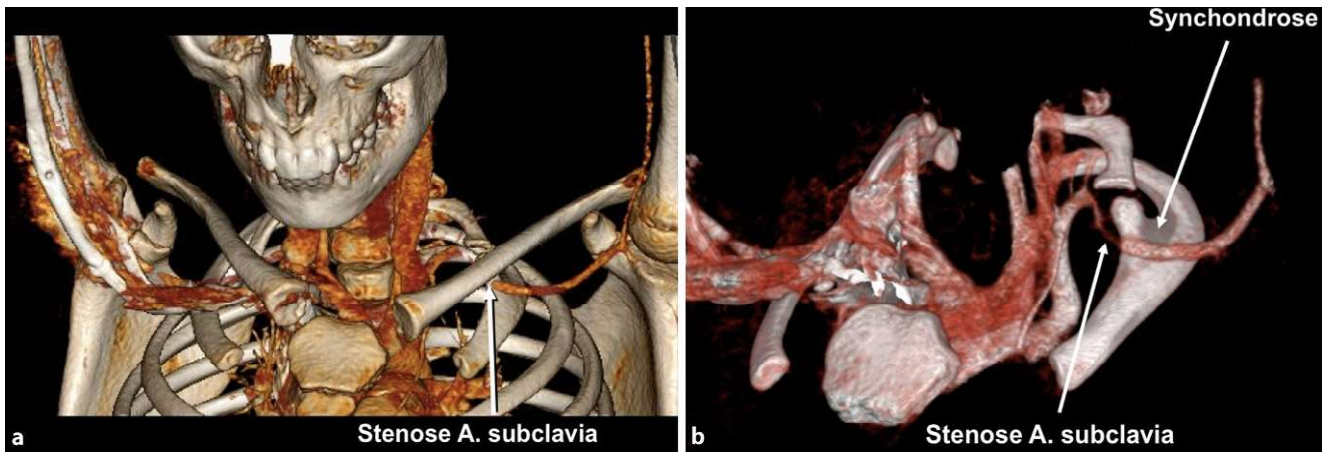


Abb. 2 ▲ CT-3D-Rekonstruktion unter Provokation mit elevierten Armen (a) und Ansicht von ventral mit digitaler Subtraktion des Schlüsselbeins (b)

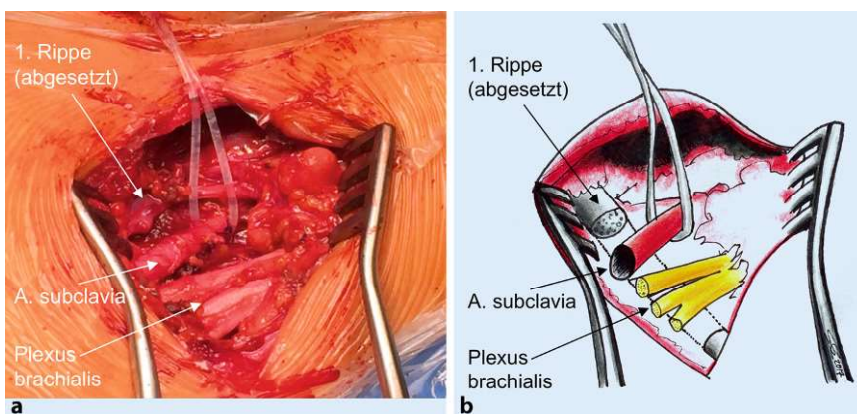


Abb. 3 ▲ Intra-operativer Situs (a), Schemazeichnung (b)

cherne (Halsrippensyndrom), muskuläre (Scalenessyndrom) oder bindegewebige Strukturen, ist selten. Die häufigsten Beschwerden betreffen mit ca. 95% neurologische Symptome, die durch muskuläre oder ossäre Kompression des Plexus brachialis verursacht werden [1, 2]. Die deutlich selteneren vaskulären Symptome äußern sich durch Ischämie bei arterieller Thrombose oder distaler Embolie [1]. Über ein TOS im Kindesalter wurde bisher im deutschsprachigen Raum nicht berichtet.

In unserem Fall war es durch eine einseitige Fehlbildung mit knöcherner Synostose der ersten und zweiten Rippe zur Einengung der Arteria subclavia gekommen sowie zur Kompression des Plexus brachialis, wobei diese sich zwar intraoperativ makroskopisch zeigte, je-

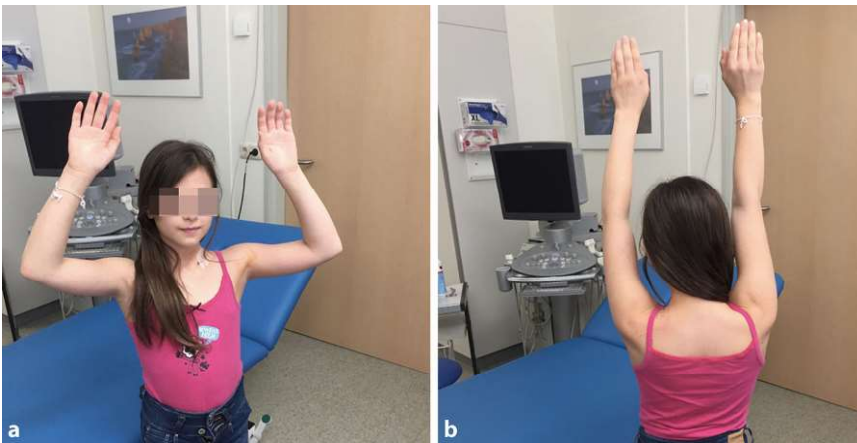

Abb. 4 ▲ Abduktion (a) und Elevation (b) der Arme

doch ohne chronische nervale Störung einherging.

Nach erfolgter Duplexsonographie ergänzten wir die Bildgebung zusätzlich um eine CTA mit multiplanarer 3D-Rekonstruktion, um die anatomischen Verhältnisse zur präoperativen Planung bestmöglich darstellen zu können. Die CT wurde unter Provokation mit Armelevation durchgeführt.

Durch die Verwendung eines modernen CT (Dual source CT, Siemens SOMATOM Definition Flash) und Eingrenzung der Range auf das nötige Scanvolumen wurde nur eine relativ niedrige Dosis von 28 mGycm DLP appliziert.

Der primäre Therapieansatz sollte alle konservativen Maßnahmen ausschöpfen, bevor invasive Therapiestrategien in Erwägung gezogen werden. Durch gezielte Physiotherapie kann bei 2/3 der Patienten eine Verringerung der Einengung des neurovaskulären Bündels und damit Beschwerdefreiheit erzielt werden [1]. In der einzigen Fallserie mit TOS im Kindesalter im Rahmen einer single center Untersuchung konnten in einem Untersuchungszeitraum von 10 Jahren vier Fälle von TOS dokumentiert werden. Alle vier (Alter 12–13 Jahre) zeigten neurologische Symptome und wurden zu 50 % erfolgreich konservativ und zur anderen Hälfte operativ behandelt [9].

Über mehrere Jahre konnte auch in unserem Fall durch konservative Maßnahmen eine stabile Situation erzielt werden. Möglicherweise kam es dann durch beschleunigtes Muskelwachstum und Vergrößerung der vorhandenen Syno-

stose zur Zunahme der Kompression des neurovaskulären Bündels. Persistierende Beschwerden sowie neurovaskuläre Komplikationen stellen eine Indikation zur invasiven Therapie dar.

Der Eingriff erfolgte in Intubationsnarkose. Aufgrund der möglichen Verletzung großer Halsgefäße mit signifikantem Blutverlust sollte mindestens ein großvolumiger venöser Zugang gelegt sowie die Blutgruppe und ein aktueller Antikörpersuchtest bestimmt werden [4, 5]. Auf ein invasives Blutdruckmonitoring kann bei den ansonsten gesunden jungen Patienten in der Regel verzichtet werden.

Je nach chirurgischem Vorgehen wird der Patient in Rückenlage mit Unterpolsterung der Schulter (supraklavikulärer Zugang) oder in Seitenlage mit abduziertem Arm (transaxillärer Zugang) gelagert. Der Tubus wird zur Gegenseite ausgeleitet [3]. Beim supraklavikulären Zugangsweg profitieren die Patienten häufig von einer ergänzend zur Vollnarkose durchgeführten superfizialen zervikalen Nervenblockade [4]. Ansonsten sollte eine lokale Wundinfiltration erfolgen.

In unserem Fall wählten wir den supraklavikulären Zugang, da hierbei im Gegensatz zum transaxillären Zugang eine gute Exposition des Plexus brachialis zur Neurolyse sowie die Freilegung der Arteria subclavia auf langer Strecke möglich ist. Der schon seit 1910 bekannte Zugang konnte über einen langen Zeitraum seine Effektivität in der Behandlung vor allem neuraler betonter Kompressionssyndrome der oberen Thoraxapertur unter

Beweis stellen [8]. Eine vollständige Entfernung der ersten Rippe ist durch diesen Zugang jedoch in der Regel nicht möglich, weshalb dieser seit der Einführung des transaxillären Zugangs durch Roos 1966 den supraklavikulären häufiger ersetzt und zum Goldstandard unter vielen Chirurgen werden ließ [7].

Fazit für die Praxis

- Ein TOS ist generell selten, aber auch im Kindesalter unter 12 Jahren möglich.
- Neben muskulären Anomalien (Scalenussyndrom) der oberen Thoraxapertur ist es häufig mit ossären Fehlanlagen (Halsrippensyndrom) vergesellschaftet
- Die konservative Behandlung mittels Physiotherapie stellt das Mittel der Wahl dar.
- Sollte hierunter keine Beschwerdefreiheit erreicht werden, sollte die operative Therapie in Erwägung gezogen werden.
- Der supraklavikuläre Zugang bei vorhandener Kombination aus neuraler und vaskulärer Kompression stellt eine gute Alternative zum transaxillären Zugang dar.

Korrespondenzadresse



Dr. S. Zerwes
 Klinik für Gefäßchirurgie und
 endovaskuläre Chirurgie,
 Klinikum Augsburg
 Stenglin Str. 2, 86156 Augsburg,
 Deutschland
 sebastian.zerwes@
 klinikum-augsburg.de

Einhaltung ethischer Richtlinien

Interessenkonflikt. S. Zerwes, J. Demharter, K. Volpert, J. Lehner, C. Heim und A. Hyhlik-Dürr geben an, dass kein Interessenkonflikt besteht.

Dieser Beitrag beinhaltet keine von den Autoren durchgeführten Studien an Menschen oder Tieren. Für Bildmaterial oder anderweitige Angaben innerhalb des Manuskripts, über die Patienten zu identifizieren sind, liegt von ihnen und/oder ihren gesetzlichen Vertretern eine schriftliche Einwilligung vor.

Literatur

1. Bürger T (2014) Thoracic-outlet-Syndrom. *Gefäßmedizin Scan* 01:73–86
2. Difiore JW, Reid JR, Drummond-Webb J (2002) Thoracic outlet syndrome in a child—transaxillary resection of anomalous first rib. *J Pediatr Surg* 37:1220–1222
3. Hempel GK, Rusher AH Jr., Wheeler CG et al (1981) Supraclavicular resection of the first rib for thoracic outlet syndrome. *Am J Surg* 141:213–215
4. Lewis J, Telford R (2014) Anaesthesia for vascular surgery of the upper limb. *Continuing Educ Anaesth Crit Care Pain* 14:119–124
5. Rehemutula A, Zhang L, Chen L et al (2015) Managing pediatric thoracic outlet syndrome. *Ital J Pediatr* 41:22
6. Rochlin DH, Likes KC, Gilson MM et al (2012) Management of unresolved, recurrent, and/or contralateral neurogenic symptoms in patients following first rib resection and scalenectomy. *J Vasc Surg* 56:1061–1067 (discussion 1068)
7. Roos DB (1966) Transaxillary approach for first rib resection to relieve thoracic outlet syndrome. *Ann Surg* 163:354–358
8. Sanders RJ, Raymer S (1985) The supraclavicular approach to scalenectomy and first rib resection: description of technique. *J Vasc Surg* 2:751–756
9. Yang J, Letts M (1996) Thoracic outlet syndrome in children. *J Pediatr Orthop* 16:514–517