OPEN ACCESS
OPUS AUGSBURG

Universität Augsburg
Universitätsbibliothek

Diagnostik in der Notfallmedizin: warum die Anamnese entscheidend ist

M. Mirus, Axel R. Heller

Angaben zur Veröffentlichung / Publication details:

Mirus, M., and Axel R. Heller. 2017. "Diagnostik in der Notfallmedizin: warum die Anamnese entscheidend ist." Der Anaesthesist 66 (4): 256–64. https://doi.org/10.1007/s00101-017-0280-x.

Nutzungsbedingungen / Terms of use: **licgercopyright**

Dieses Dokument wird unter folgenden Bedingungen zur Verfügung gestellt: / This document is made available under th conditions:
Deutsches Urheberrecht
Weitere Informationen finden Sie unter: / For more information see:
https://www.uni-augsburg.de/de/organisation/bibliothek/publizieren-zitieren-archivieren/publiz/

M. Mirus · A. R. Heller

Klinik für Anästhesiologie und Intensivtherapie, Universitätsklinikum Carl Gustav Carus, Dresden, Deutschland

Diagnostik in der Notfallmedizin: Warum die Anamnese entscheidend ist

Diagnostik in der Notfallmedizin

Diagnostische Denkprozesse und Entscheidungsfindungen in der Notfallmedizin sind häufig von Distraktoren wie Zeitdruck, unbekannten Umgebungen oder Gefahrensituationen gestört. Trotzdem steht das schnelle Erkennen einer möglichen akuten Gefährdung des Patienten über allem anderen. Vor Ort stehen dafür nur eingeschränkt diagnostische Möglichkeiten zur Verfügung: EKG, Blutdruck, periphere Sauerstoffsättigung, Körpertemperatur, Blutzucker, körperliche Untersuchung und Anamnese. Die Krankengeschichte als Teil der diagnostischen Möglichkeiten in der Notfallmedizin zu verstehen ist aufgrund der begrenzten Ressourcen von hoher Relevanz. Algorithmen helfen dieses Instrumentarium auszuschöpfen. Dass die Anamnese Teil solcher Algorithmen ist (z. B. „**E**nvironment & Anamnese" im ABCD**E**-Schema bzw. „**P**ast Medical History & **E**vents" im AM**PE**L-Schema) weist auf ihre tragende Bedeutung hin. Dieser Kasus zeigt den Stellenwert der Anamnese für die Diagnosestellung und damit für die Optimierung der weiteren Therapie auch bei seltenen Diagnosen.

Kasus

Anamnese und Befund

Der Einsatz des Noteinsatzfahrzeugs (NEF) um 12:43 Uhr lautete Thoraxschmerz. Bei Eintreffen des NEF 8 min nach Alarm war ein RTW vor Ort, dessen Krankentrage mit einer weiblichen Patientin besetzt war. Daneben in gebückter Haltung stehend, deutete ein männlicher Patient (ca. 50 Jahre) unter lauter Schmerzangabe wiederholt auf seinen Brustkorb. Die Frau, die eigentliche Patientin des RTWs, sollte aufgrund eines Gichtanfalls ins Krankenhaus transportiert werden. Vor Abfahrt habe der Mann unter starken Brustschmerzen an den RTW geklopft. Da die Patientin geistig behindert und mit der Situation überfordert war, schien ein schneller Positionswechsel der beiden Patienten nicht denkbar. Der agitierte Patient gab stärkste Schmerzen im linken Thorax an, was ein differenziertes Gespräch unmöglich machte. Die Atemwege waren frei, die Auskultation nicht verwertbar, der Puls palpabel, prima vista bewegte der Patient die Extremitäten seitengleich. Es folgten ein 12-Kanal-EKG sowie ein i. v. Zugang. Das EKG war qualitativ eingeschränkt, wies jedoch keine eindeutige ST-Veränderung auf. Der Patient wurde in den zweiten parallel alarmierten RTW verbracht, das diagnostische Instrumentarium ausgeschöpft (**Tab. 1**) und eine orientierende körperliche Untersuchung durchgeführt: Neuro: orientiert, Pupillen, Kraft ohne Befund; Thorax: Pulmo, Cor, Nierenlager frei, Z. n. Brustwirbelsäulen-OP bei Narbe und Wirbelsäule mit skoliotischem Eindruck; Abdomen: prall, diffuse Abwehrspannung (AWS), kein lokaler Druckschmerz, Peristaltik spärlich, Aa. femorales palpabel.

Weder die körperliche Untersuchung noch die erhobenen Parameter lieferten einen wegweisenden Befund. Die Vorstellung des Patienten in einem Krankenhaus stand aufgrund der eindrücklichen Schmerzsymptomatik außer Frage. Aufgrund der örtlichen Infrastruktur musste entschieden werden, ob die internistische oder chirurgische Notaufnahme eines Maximalversorgers (jeweils ohne kardiologische Abteilung), die kardiologische Notaufnahme eines Herzzentrums oder die interdisziplinäre Notaufnahme eines Regelversorgers angesteuert werden sollte. Da klinisch und apparativ kein Informationsgewinn möglich schien, wurde die Situation reevaluiert. Anamnestisch war zu diesem Zeitpunkt keine Frage beantwortet, der Patient nach fraktionierter Gabe von 20 mg Morphin i. v. nun jedoch explorierbar:

Der Patient:

- beschrieb die Schmerzen als anhaltend statt kolikartig, atemabhängig ohne Wanderung oder Ausstrahlung, vor allem am Übergang linker Thorax zu linkem Oberbauch;
- gab keine Vorerkrankungen oder Medikamente an; konsumiere selten Alkohol; die Miktion sei kurz zuvor erfolgt;
- erzählte auf Nachfrage, er habe in einem Restaurant gefrühstückt, dort einmalig Durchfall gehabt und (nach Genuss von Tomaten) rot erbrochen. Explizites Nachfragen ergab, dass es während des Erbrechens zu einem plötzlichen linksseitigen Schmerz kam, der seitdem zunehme. Der Patient habe dann auf dem Heimweg den RTW vor seinem Haus stehen sehen und aufgrund der mittlerweile starken Schmerzen Hilfe erbeten.

Durch diese Zusatzinformationen rückte das Boerhaave-Syndrom als Diagnose

Tab. 1 Erhobene Befunde

Parameter	Ersterhebung im RTW 13:00 Uhr	Vor Übergabe im KH 13:37 Uhr
Blutdruck (mm Hg)	195/110	165/115
Herzfrequenz (min^{-1})	92, regelmäßig	75, regelmäßig
Periphere Sättigung (%)	93	92
Blutzucker (mmol/l)	9,2	–
12-Kanal-EKG	Sinusrhythmus ohne signifikante ST-Veränderungen	–

in Betracht. Eine erneute Untersuchung blieb ohne Befundänderung (**Tab. 1**), der Thorax stellte sich auskultatorisch als seitengleich belüftet dar, das Abdomen blieb mit diffuser AWS ohne reproduzierbaren Druckschmerz. Aufgrund der Verdachtsdiagnose wurde die chirurgische Notaufnahme des Maximalversorgers angefahren und der Patient 13:37 Uhr mit Hinweis auf die Anamnese übergeben.

Stationäre Therapie und Verlauf

Es erfolgte die radiologische Bildgebung mittels Röntgen-Thorax und CT-Thorax, Abdomen mit Kontrastmittel (KM) oral und i. v. (**Abb. 1**, **2** und **3** und **4**):

1. Nachweis einer Ösophagusruptur mit KM-Extraluminat i.S. eines Boerhaave-Syndroms.
2. Pleuraerguss links, in erster Linie i.R. des Boerhaave-Syndroms mit Mageninhalt.
3. Basoventraler Pneumothorax links.
4. Ausgeprägte thorakale Skoliose mit Z. n. Aufrichtungs-OP.

Es erfolgte in der Notaufnahme die Anlage einer Thoraxdrainage links mit Entleerung von Speiseresten. Bei deutlicher Verschlechterung des Patienten erfolgten Notfallintubation und Reanimation des Patienten bei pulsloser elektrischer Aktivität. Nach einem Zyklus CPR und Anlage einer Monaldi-Drainage links bei Spannungspneumothorax konnte eine Rückkehr des Spontankreislaufs (ROSC) erreicht und der Patient kardiopulmonal kompensiert auf die ITS verlegt werden. Um 18:26 Uhr erfolgte die operative Versorgung der distalen Ösophagusruptur in linksseitiger Thorakotomie. Den Operateuren zeigte sich eine ca. 2 cm lange längsgerichtete Perforation des Ösophagus links, etwa 3–4 cm kranial des Diaphragmas. Aufgrund der frischen Perforation mit vitaler Ösophaguswand erfolgte die primäre Übernähung. Die intraoperative Endoskopie schloss eine persistierende Leckage aus. Der Patient wurde am 1. Post-OP-Tag extubiert, am 3. Post-OP-Tag auf die periphere Station verlegt und am 17. Post-OP-Tag aus der stationären Behandlung entlassen.

Diskussion

Definition des Boerhaave-Syndroms

Herman Boerhaave beschrieb 1724 [32] die spontane Ösophagusruptur als unmittelbare Folge massiven Erbrechens. Durch den Druckanstieg im Ösophagus während des Erbrechens kommt es zur Ruptur durch alle Wandschichten [23] mit Austritt von Mageninhalt in Mediastinum und Pleurahöhle. Heute stellt das Boerhaave-Syndrom mit 15 % aller Ösophagusrupturen [8] eine seltene Form der Ösophagusruptur dar. Häufiger als die spontane Ruptur sind iatrogene Verletzungen der Speiseröhre im Rahmen diagnostischer oder therapeutischer Maßnahmen (Gastroskopie, Anlage nasogastrale Sonde [33], TEE-Sonde [24]). Insbesondere die fehlende Verbindung zu vorangegangenen medizinischen Untersuchungen erschwert die schnelle Diagnose der spontanen Ösophagusruptur. Die verzögerte Therapie erhöht das Risiko einer chemischen sowie bakteriellen Mediastinitis und trägt somit zur hohen Letalität bei. Zur Inzidenz der spontanen Ösophagusperforation existieren wenig Daten in der Literatur. De Schipper et al. [32] berichten von zehn Fällen pro Jahr in den Niederlanden. Blencowe et al. [7] kalkulieren 110 Fälle pro Jahr in England. Vidarsdottir et al. [37] berichten von einer jährlichen Inzidenz des Boerhaave-Syndroms von 0,7/1.000.000 Einwohnern auf Island. Neben den beiden genannten Formen der Ösophagusperforation (spontan und iatrogen) existieren seltene Formen, sekundär infolge maligner Erkankungen, traumatisch oder durch Fremdkörperingestion.

Tab. 2 Häufige Symptome bei Ösophagusruptur in Abhängigkeit der Lokalisation [8]

Lokalisation der Ruptur	Symptome
Alle Lokalisationen	Dyspnoe
	Tachypnoe
	Epigastrischer Schmerz
	Thoraxschmerz
	Dysphagie
	Fieber
	Pleuraerguss
	Hautemphysem
Zervikaler Ösophagus	Nackenschmerz
	Dysphonie
	Blutiger Reflux
	Hautemphysem
Thorakaler Ösophagus	Linksseitiger Pleuraerguss
	Mediastinalemphysem
	Sepsis
Abdomineller Ösophagus	Rückenschmerz
	Schmerz bei Rückenlage
	Epigastrischer Schmerz mit Ausstrahlung in die Schultern
	Akutes Abdomen

Klinik des Boerhaave-Syndroms

Das klassische klinische Bild des Boerhaave-Syndroms, die Mackler-Trias, bestehend aus Erbrechen, Thoraxschmerz und einem Hautemphysem [23], präsentieren nur wenige Patienten. Sulpice et al. [35] fanden dies bei 5,1 %, Griffin et al. [16] bei 13,7 % ihrer Patienten. Typische Symptome und Befunde, mit denen sich Patienten vorstellen, sind in **Tab. 2** in Abhängigkeit vom Ort der Perforation zusammengefasst. Anamnestisch können Patienten mit Boerhaave-Syndrom nicht selten von vorangegangenem Erbrechen berichten. Shaker et al. [33] berichten von 24 Patienten mit spon-

taner Osophagusruptur, von denen nur zwei Patienten kein vorangegangenes Erbrechen zeigten, drei ihrer Patienten zeigten die Mackler-Trias (Brustschmerz, Hautemphysem, Erbrechen) und 23 von 24 Patienten gaben Brust-, Rücken- oder epigastrische Schmerzen an. Hill et al. [20] berichten bei sieben von acht Patienten von vorangegangenem Erbrechen, alle acht Patienten zeigten plötzlichen Brust- oder epigastrischen Schmerz. Griffin et al. [16] fanden bei 51 von 51 Patienten Erbrechen in der Anamnese, obwohl dies nicht immer zur direkten Diagnosestellung führte. Erwähnenswert sind auch Studien, in denen Erbrechen nur bei 43,6 % der Patienten auftrat [35]. Nicht immer präsentiert sich die spontane Ösophagusperforation klassisch mit der beschriebenen Mackler-Trias. Dies und die geringe Inzidenz tragen zu einer Verzögerung der Diagnose bei, da das Boerhaave-Syndrom dadurch in den diskutierten Differenzialdiagnosen fehlt. Und selbst eine durchgeführte CT muss nicht zwingend zur Diagnose führen. So beschreiben Keane et al. [21] den Fall eines ca. 30-jährigen Patienten bei dem erst der Zusammenhang zwischen oraler Kost und Zunahme der Fördermenge der bereits liegenden Thoraxdrainage den Verdacht auf eine Ösophagusperforation lenkte, was eine erneute CT dann bestätigte. Keane et al. [21] behandelten diesen Patienten zuvor 72 h mit der Arbeitsdiagnose einer abszedierenden Pneumonie mit progredientem Pleuraerguss und beginnendem Pleuraempyem, obwohl der Vorstellungsgrund abdomineller Schmerz, einmaliges Erbrechen und Dyspnoe waren. Shaker et al. [33] berichten von zehn Patienten, bei denen die Diagnose verzögert gestellt wurde. Bei vier Patienten waren initiale Fehldiagnosen (Lungenarterienembolie, Gastritis, obere gastrointestinale Blutung, Pneumothorax), bei einem Patienten ein uneindeutiger CT-Befund und bei drei Patienten die verzögerte Vorstellung die Ursache der späten Diagnose. Eine ähnliche Diagnoseverzögerung berichtet Sarah White, was aufgrund der deutlichen Verschlechterung des Patienten eine Operation nach definitiver Diagnose unmöglich machte [40].

Differenzialdiagnosen des Thoraxschmerzes

Das Boerhaave-Syndrom gehört zu den Differentialdiagnosen des Thoraxschmerzes. Etwa 3–6 % aller Notfallpatienten stellen sich mit Thoraxschmerz vor [9]. Das weite Spektrum an Ursachen des Thoraxschmerzes (**Tab. 3**) mit teilweise fatalen Verläufen macht die Differenzialdiagnose anspruchsvoll. Von besonderer Bedeutung ist der schnelle Ausschluss vital bedrohlicher Differenzialdiagnosen (**Tab. 4**). Die Inzidenzen variieren stark in der Literatur [17], weisen aber das akute Koronarsyndrom als häufigste Ursache von Thoraxschmerz im Rettungsdienst auf (**Tab. 3**). Im beschrieben Fall hätte ein Fixieren auf typische Inzidenzen („Häufiges ist häufig“) jedoch zur Fehldiagnose geführt. Eine weitere wichtige Differenzialdiagnose weisen Patienten mit Dyspnoe und Hautemphysem nach Erbrechen oder starkem Husten auf. Diese Patienten, oft mit Lungengerüsterkankungen, entwickeln infolge des Druckanstiegs mit Ruptur von Lungenalveolen oder vorhandener Bullae das Krankheitsbild des spontanen Pneumomediastinums (Hamman-Syndrom) [12, 22, 23]. Die Patienten präsentieren sich klinisch ähnlich dem Boerhaave-Syndrom. Beide können neben Dyspnoe und Thoraxschmerz ein positives Hamman-Zeichen durch ein Pneumomediastinum aufweisen (pulssynchrones Knirschen bei der Thoraxauskultation). Jedoch fehlen Hinweise auf eine systemische Infektion bei Patienten mit Hamman-Syndrom.

Diagnostik des Boerhaave-Syndroms

Die initiale Diagnostik in der Notaufnahme sollte dem zügigen Ausschluss kritischer Differenzialdiagnosen des Thoraxschmerzes dienen. Besondere Bedeutung haben deshalb neben Routineparametern: 12-Kanal-EKG, paraklinische Infarktparameter, Laktat, Thoraxröntgen. Letzteres zeigt beim Boerhaave-Syndrom in bis zu 90 % [7, 8] pathologische Befunde (Pleuraerguss, Atelektasen, Pneumothorax, Pneumomediastinum), die jedoch nicht zwingend zur richti-

Zusammenfassung · Abstract

M. Mirus · A. R. Heller

Diagnostik in der Notfallmedizin: Warum die Anamnese entscheidend ist

Zusammenfassung

Berichtet wird ein präklinischer Fall mit stärkstem Thoraxschmerz. Die initiale Diagnostik ist erschwert und ohne klaren Befund. Erst die detaillierte Anamnese nach suffizienter Schmerztherapie ergibt den Zusammenhang zwischen Beschwerden und Erbrechen und lenkt den Verdacht auf eine Hohlorganverletzung. Es kann als primäres Ziel eine chirurgische Notaufnahme angefahren und der Befund eines Boerhaave-Syndroms bestätigt werden. Der Patient wurde nach sekundärer Verschlechterung, kardiopulmonaler Reanimation (CPR) und operativer Versorgung sieben Stunden nach Erstkontakt auf die Intensivstation (ITS) übernommen.

Schlüsselwörter

Boerhaave-Syndrom · Thoraxschmerz · Anamnese · Diagnosestellung · Notfallmedizin

Diagnostic investigation in emergency medicine: Why case history is crucial

Abstract

We present the preclinical case of a patient reporting chest pain. Pain impeded physical examination. Reviewing the patient's detailed medical history after analgesia revealed a connection between the reported pain and vomiting. This led to a suspicion of organ perforation. Thus, the patient was admitted to a surgical emergency room (ER) and Boerhaave's Syndrome was diagnosed. After deterioration in the ER, cardiopulmonal reanimation (CPR), and successful surgical treatment, the patient was transferred to the intensive care unit (ICU) seven hours after first contact.

Keywords

Boerhaave's syndrome · Chest pain · Medical history taking · Diagnostic reasoning · Emergency medicine

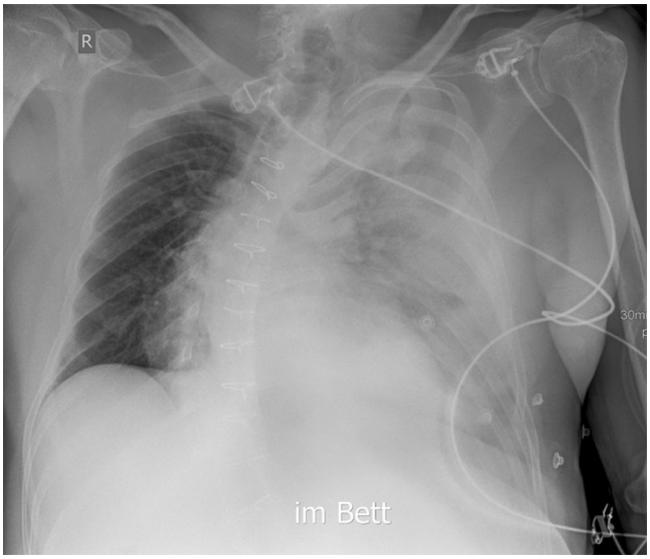

Abb. 1 ◄ Rö-Thorax nach Ankunft im Krankenhaus: Verschattung des linken Thorax bei Erguss ohne Anhalt für Pneumothorax, Fremdmaterial als Z. n. Sternotomie interpretiert

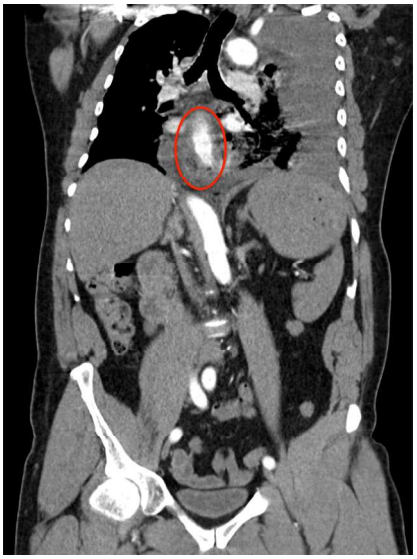

Abb. 2 ▲ Koronare CT: Pleuraerguss links mit KM im Lumen des Ösophagus. Lufteinschlüsse sowie Kontrastanreicherung i. S. KM-Austritt extraluminal

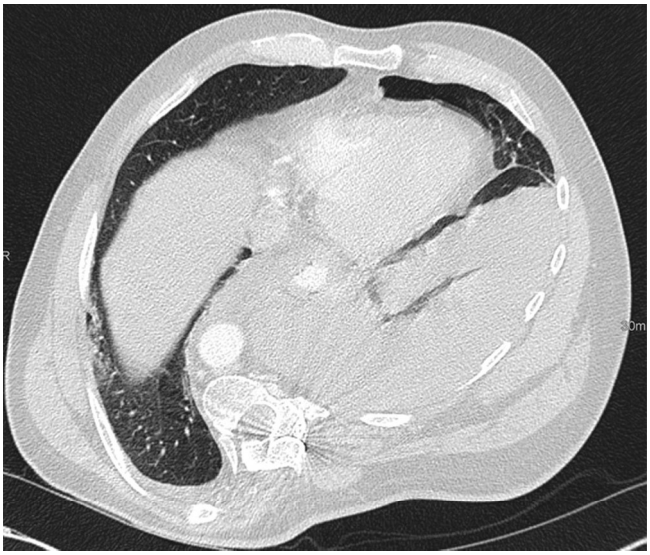

Abb. 3 ▲ Axiale CT: Ventrobasaler schmaler Pneumothorax und Pleuraerguss links. Fremdmaterial in Wirbelsäule

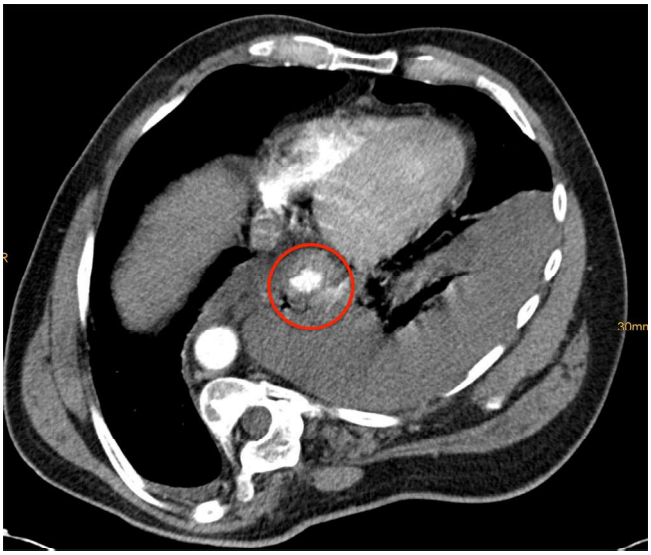

Abb. 4 ▲ Axiale CT: KM im Ösophaguslumen. Lufteinschlüsse sowie KM-Anreicherung extraluminal mit Kontakt zum Pleuraerguss links

gen Diagnose führen [33]. Nicht selten ist das Thoraxröntgen jedoch innerhalb der ersten 12 h nach Perforation noch unauffällig [8]. Weichteil- und Mediastinalemphysem sind häufig bereits eine Stunde nach Perforation nachweisbar [8], wohingegen die Mediastinalverbreiterung und ein Pleuraerguss erst später auftreten [8]. Die radiologische Diagnostik sollte bei unklarem Befund um eine Thorax-CT mit oralem Kontrastmittel erweitert werden. Griffin et al. [16] empfehlen die endoskopische Untersuchung jedes weiterhin unklaren Befundes, da auch eine CT eine Fehldiagnose nicht ausschließt [33, 40].

Entwicklung der Therapie des Boerhaave-Syndroms

Therapie der Wahl der spontanen Ösophagusperforation war lange Zeit die Thorakotomie, wobei der Umfang der chirurgischen Maßnahmen kontrovers diskutiert wird. Sie reichen von Weichteildébridement mit Einlage von Pleura- und Mediastinaldrainagen bis hin zur radikalen Resektion des thorakalen Ösophagus. Zunehmend werden jedoch interventionelle Behandlungsansätze verfolgt. Hier reicht das Spektrum vom minimalinvasiven Zugang mittels VATS (Videoassistierte Thorakoskopie) [18] zur Drainagenanlage mit je nach Befund primärer Naht der Ruptur über die endoskopische Versorgung mittels

Tab. 3 Ursachen von Thoraxschmerz und deren Häufigkeiten in der Notfallmedizin

Ursachen von Thoraxschmerz	Relative Häufigkeiten (%)
Akutes Koronarsyndrom	20–25[9] bzw. 54[10]
Respiratorisch	12,0–18,2[17]
Thoraxwand	24,5–49,8[17]
Muskuloskeletal	46–49[15] bzw. 7[10]
Ösophageal	6,0–7,1[17]
Gastrointestinal	5,6–9,7[17] bzw. 2–19[15]
Psychogen	9,5–18,2[17]

Tab. 4 Tödliche „Big Five" des Thoraxschmerzes und deren Inzidenz in der Literatur

„Tödliche Big Five" des Thoraxschmerzes [9]:	Inzidenz
Aortensyndrom	3,5–6/100.000 Personenjahre [27]
Lungenarterienembolie	70–113/100.000 Personenjahre [39]
Spannungspneumothorax	1–3 % aller prähospitalen Patienten [30]
Akuter Myokardinfarkt	114–133/100.000 Personenjahre [13]
Boerhaave-Syndrom	0,7/1.000.000 Einwohner/Jahr [37]

Einbringung eines Stents in das Ösophaguslumen [14, 42] bis hin zur rein konservativen Therapie [4]. Letztere umfasst die Anlage von Pleuradrainage und nasogastraler Ernährungssonde sowie die antibiotische Abschirmung. Bei einer Vielzahl dieser konservativ behandelten Patienten wird jedoch im Verlauf eine operative Therapie notwendig [18, 38]. Ziele jeglicher chirurgischer Versorgung sind dabei die Beseitigung von Nahrungsresten aus dem Mediastinum, das Débridement von Nekrosen aus dem Wundgebiet sowie die adäquate Drainage der Perforationsregion. Gründe für die Zunahme an interventionellen Behandlungsansätzen sind die Erfahrungen mit iatrogenen Formen der Ösophagusverletzungen sowie technische Entwicklungen wie die endoluminale Schwammeinlage zur Vakuumtherapie [31] oder ösophageale Stents.

Iatrogene Ösophagusschäden werden jedoch häufig unmittelbar erkannt, sind in ihrem Ausmaß begrenzt und befinden sich eher im zervikalen Ösophagus. Es hat deshalb zumeist noch keine Kontamination mit Nahrungsbestandteilen stattgefunden. Dies eröffnet die Möglichkeit weniger invasiver Therapieansätze im Vergleich zu großen spontanen Rupturen. Diese treten gehäuft linksseitig im unteren Drittel der Speiseröhre auf [32] und werden oft erst spät erkannt (>24 h), wenn sich Patienten aufgrund der septischen Situation verschlechtern [2]. Dies beschneidet wiederum die Therapieoptionen deutlich [18]. So schreiten mit Dauer der Ruptur Entzündung und Nekrosen voran, was den Erfolg der primären Naht der Perforation sehr unwahrscheinlich macht. Trotzdem finden die interventionellen Behandlungsmethoden neben den iatrogenen Verletzungen nun ein weiteres Feld im Gebiet der spontanen Perforation – des Boerhaave-Syndroms.

Die unterschiedlichen Ausgangssituationen bei der spontanen und der iatrogenen Ösophagusperforation sind die Ursache für die geringeren Erfolgsraten der interventionellen und rein konservativen Therapien beim Boerhaave-Syndrom [18]. Aufgrund der geringen Inzidenz gibt es keine allgemeine Empfehlung zur Therapie, und jede Klinik entscheidet sich in Abhängigkeit von eigener Expertise und Zustand des Patienten für ein Vorgehen [1, 6]. So zeigen Haveman et al. [18], dass sich ihr Vorgehen zur Versorgung des Boerhaave-Syndroms mit Etablierung der VATS-Technik in ihrem Hause zugunsten dieses minimalinvasiven Verfahrens geändert hat. Gleichzeitig empfehlen sie jedoch den Verzicht auf ein rein konservatives Prozedere, da dies in allen vier Fällen ihrer retrospektiven Gruppe scheiterte. Zunehmend erfolgt die Behandlung von Ösophagusverletzungen mittels Einlage intraluminaler Stents. Kiev et al. [24] benutzen sehr erfolgreich einen entfernbaren Polyester-Silikon-Stent zur Versorgung unterschiedlichster Ösophagusverletzungen. Vorteile sind der frühere Kostaufbau, fehlende postoperative Schmerzen sowie die frühzeitige Mobilisation. Bei allen Patienten erfolgte nach Abschluss der Therapie die Stententfernung.

Tailored Therapie des Boerhaave-Syndroms

- *Bei früher Diagnosestellung und hämodynamisch stabilem Patienten* ohne Zeichen einer schweren Sepsis sollte die operative Versorgung (offen oder minimalinvasiv) mit dem Ziel der primären Naht der vitalen Rupturregion Therapie der Wahl sein [32, 33].
- *Bei Patienten mit fehlenden oder geringen Entzündungszeichen und Rupturen im mittleren und distalen Drittel* kann auch initial eine endoskopische Versorgung mittels intraluminalen Stents versucht werden [24, 32].
- *Klinisch schlechte Patienten* haben oft eine verspätete Diagnose. Bei diesen Patienten ist eine primäre Naht nicht erfolgversprechend, da die ösophagealen Wandschichten oft avital sind und ausgedehnte Nekrosen aufweisen [20]. Das Ausmaß der operativen Versorgung dieser Patienten ist in der Literatur diskutiert. Haveman et al. [18] beschränken die operative Versorgung dann auf Débridement und Drainagen mit möglichst geringer Invasivität (d. h. VATS). Shaker et al. [33] favorisieren die Ösophagektomie mit sekundärer Rekonstruktion im Intervall.
- *Bei Patienten mit kleinen iatrogenen Verletzungen im zervikalen Bereich* ohne Zeichen einer systemischen Infektion *oder bei hämodynamisch höchst instabilen Patienten* mit nicht vertretbarem Anästhesierisiko ist zunächst ein rein konservatives Vorgehen möglich [33].

Zusammenfassend hängt der Entscheid über die Therapiestrategien primär vom Zustand des Patienten, der Lokalisation

und Größe der Perforation sowie dem Zeitintervall seit der Perforation ab. In Abwägung dieser Daten wird die Therapie aufgrund fehlender Leitlinien auf der Grundlage von Erfahrung und Expertise der Operateure (VATS, Stent, Schwamm-Vakuum-Therapie) bestimmt.

Präklinisches Vorgehen bei Boerhaave-Syndrom

Zur präklinischen Therapie existieren keine Daten. Priorität haben die kardiopulmonale Stabilität und die Analgesie. Noch vorhandenes Erbrechen oder Übelkeit sollten medikamentös behandelt werden. Von der blinden Anlage einer Magensonde zur Entlastung der Speiseröhre wird abgeraten [3], dies kann zur Vergrößerung der Läsion beitragen, und der Ausschluss einer mediastinalen Fehllage ist nicht möglich. Durch suffiziente Analgesie neben der Gabe von Sauerstoff kann eine respiratorische Beeinträchtigung verbessert werden. Von der Anwendung einer nichtinvasiven Beatmung (NIV) bei respiratorischer Verschlechterung ist aufgrund möglicher Druckerhöhung im Ösophagus abzusehen [3]. Sollte der Patient beatmungspflichtig werden, muss eine Intubation als „rapid sequence induction" (RSI) durchgeführt werden. Im Rahmen des Boerhaave-Syndroms kann ein entstehender Spannungspneumothorax die Kreislaufsituation stark beeinträchtigen. Die Reanimationspflicht infolge eines Spannungspneumomediastinums ist ebenso beschrieben [28], bei Letzterem führt die Anlage von Thoraxdrainagen nicht zur Verbesserung. Die Anlage einer Thoraxdrainage allein aufgrund der Verdachtsdiagnose Boerhaave-Syndrom ist nicht vertretbar, solange der Patient kardiopulmonal kompensiert ist. Einerseits sind die sterilen Bedingungen nicht mit denen in der Klinik vergleichbar, anderseits können andere Differenzialdiagnosen, bei denen eine Thoraxdrainage kontraproduktiv ist, nicht ausgeschlossen werden (Aortensyndrom, akutes Koronarsyndrom, Lungenarterienembolie). Im beschrieben Fall zeigt der Patient bei Kontakt mit dem Notarzt weder Übelkeit noch Erbrechen und ist wach und orientiert. Es erfolgt somit keine antiemetische Therapie, und selbst bei Erbrechen ist der Patient aufgrund intakter Schutzreflexe nicht aspirationsgefährdet. Kardiopulmonal ist der Patient unter Analgesie stabil. Es gibt somit keine Indikation zur zeitraubenden präklinischen Intubation. Dieses Vorgehen entspricht den Handlungsempfehlungen der Deutschen Gesellschaft für Anästhesiologie und Intensivmedizin (DGAI) zur Notfallnarkose von Erwachsenen [5]. Es bleiben dem Notarzt die Analgesie und Stabilisierung des Patienten sowie die Bahnung der optimalen weiteren Behandlung durch die Erstellung einer profunden Arbeitsdiagnose als Hauptaufgaben.

Prognose des Boerhaave-Syndroms

Die Letalität im Krankhaus variiert in Publikationen zwischen 7 % und 27 % [18, 33]. In einer Metastudie von 2013 betrug die Letalität nach spontaner Ösophagusperforation 14,8 % [6]. Aufgrund des Fehlens großer Studien sind die Daten schwer vergleichbar. Biancari et al. [6] fanden in ihrer Metaanalyse die geringsten Mortalitäten bei Patienten mit primärer chirurgischer Naht sowie mit endoluminaler Stent-Versorgung. Shaker et al. [33] zeigen einen Anstieg der Letalität bei verzögerter Diagnosestellung >24 h nach Ereignis (44 % vs. 5,2 %). Auch Biancari et al. [6] und Lázár et al. [26] beschreiben einen deutlichen Sprung der Letalität bei Überschreiten des Zeitfensters von 24 h. Dies unterstreicht die Bedeutung der frühzeitigen Diagnose und die Notwendigkeit, bereits präklinisch nach Untersuchung und Anamnese eine passende Arbeitsdiagnose zu stellen und den Patienten in einer geeigneten Einrichtung vorzustellen. Damit lassen sich bereits durch den Notarzt das Risiko einer zeitkonsumierenden hospitalen Fehldiagnostik (Pneumonie, Myokardinfarkt) und notwendiger Verlegungsfahrten reduzieren und die Therapieaussichten für den Patienten verbessern. Daten zum Langzeitüberleben sind rar, Shaker et al. [33] berichten von einer 3-Jahres-Überlebensrate von 90 %. Im Langzeitverlauf berichten bis zu 10 % der Patienten von Dysphagiesymptomen [33].

Diagnostisches Denken in der Notfallmedizin

Das klinische Denken in der präklinischen und klinischen Notfallmedizin unterscheidet sich häufig von dem im elektiven stationären Umfeld. In Letzterem steht das Ziel der definitiven Diagnose im Vordergrund, entsprechend wird schrittweise Diagnostik betrieben, um Hypothesen zu generieren, zu evaluieren, zu optimieren und abschließend zu prüfen [25], das hypothetisch-deduktive Modell klinischen Denkens. Das klinische Denken in der Notfallmedizin stellt vor allem den Ausschluss akuter potenziell tödlicher Erkrankungen in den Fokus (**Tab. 4**; [9, 25]). Oft bleibt aufgrund der akuten Verläufe keine Zeit für das Generieren und Prüfen von Hypothesen, das Denken ähnelt dann eher einer „Wenn-dann-Medizin" [25]. Algorithmen (ABCDE, AMPEL, „10-Sekunden-für-10-Minuten"[29]) helfen dabei, diagnostische Schritte zu strukturieren [25] und in kritischen Situationen zu agieren. Dadurch stehen in der Notfallmedizin jedoch seltener Diagnosen, sondern häufiger Symptome im Vordergrund. Diese diagnostische Unsicherheit darf in keinem Fall als Defizit verstanden werden [25]. Im Gegenteil, das voreilige Erstellen einer falschen Arbeitshypothese ist ein häufiger Grund für die Verzögerung einer suffizienten Therapie [25], da die falsche Diagnose oft am Patienten haftet und die diagnostischen Denkprozesse der weiterbehandelnden Kollegen einengen kann [41]. Bei stabilen präklinischen Situationen kann der Notfallmediziner im Denken zurückkehren von der Algorithmen-Medizin zum hypothetisch-deduktiven Modell, um eine mögliche Arbeitsdiagnose zu etablieren. Der Notfallmediziner sollte hierbei stellvertretend die Sichtweise unterschiedlicher Fachkollegen auf den vorliegenden Fall einnehmen, um initial möglichst viele Hypothesen zu generieren [9].

Im beschriebenen Fall waren solche Algorithmen von Nutzen. Bei der initialen Evaluation des Patienten waren *A*irway, *B*reath und *C*irculation stabil,

und der Patient drohte nicht akut zu dekompensieren. Dem folgte der Ausschluss potenziell tödlicher Entitäten des Thoraxschmerzes: Myokardinfarkt (unauffälliges EKG), Aortensyndrom (Pulse palpabel, keine neurologischen Symptome), Lungenarterienembolie (Extremitäten ohne Druckschmerz, keine schwere Oxygenierungsstörung, unauffälliges EKG), Spannungspneumothorax (Pulmo beidseits belüftet). Eine Arbeitsdiagnose war zu diesem Zeitpunkt nötig, um über das anzusteuernde Krankenhaus zu entscheiden. Bei nicht eindeutigen Befunden im Rahmen des ABCD-Algorithmus hätte als solche das akute Koronarsyndrom allein aufgrund bekannter Inzidenzen gestellt werden können. Entsprechend wäre der Patient mit dem Bild Thoraxschmerz in der kardiologischen Rettungsstelle vorgestellt worden. Dies hätte jedoch zur Verzögerung der eigentlichen Diagnostik und Therapie führen können. So sind in dem Rettungsdienstbereich des geschilderten Falls die chirurgische und kardiologische Rettungsstelle örtlich und organisatorisch vollständig voneinander getrennt und Letztere ohne Möglichkeit einer CT. Das Orientieren an bekannten Inzidenzen wäre in diesem Kasus irreführend gewesen. Auch im Rettungsdienst treten seltene Diagnosen wie das Boerhaave-Syndrom [32, 36, 37] auf. Durch den kognitiven Schritt aus der Situation heraus, dem Schema „10-Sekunden-für-10-Minuten" [29] folgend, erfolgte das Reevaluieren der erhobenen Parameter anhand des ABCDE-Schemas. Die fehlenden Informationen zur Anamnese (ABCD*E*: „*E*nvironment & Anamnese") wurden mit dem nun evaluierbaren stabilen Patienten ergänzt, was schließlich zur Arbeitsdiagnose führte. Wichtig ist, auch seltene Diagnosen durch Nutzung aller verfügbaren Informationen bei gleichzeitiger Vermeidung von Fixierungsfehlern [11] zu erkennen, um sie so in der Therapieplanung zu berücksichtigen. Der Fall verdeutlicht die große Bedeutung der Anamnese für diesen Schritt im präklinischen Umfeld, wo die beschränkten Möglichkeiten des Rettungsdienstes stets ausgeschöpft werden sollten.

Wie der Artikel zeigt, ist die Anamnese eine wichtige Ergänzung der apparativen Diagnostik im Rettungsdienst. Etablierte Algorithmen (ABCDE, AMPEL, „10-Sekunden-für-10-Minuten" [29]) helfen in akuten Situationen, das klinische Denken klar zu bahnen und in stabilen Lagen durch Reevaluation mit breiterer Perspektive die Lage kognitiv neu zu beurteilen. Dadurch kann ein Fixieren auf Entitäten hoher Inzidenzen vermieden werden. Der Einsatz von Algorithmen und das Ausschöpfen aller Diagnostika auch in Stresssituationen (unklarer Befund, schmerzgeplagter Patient, mehrere Patienten) setzen eine routinemäßige Anwendung dieser Instrumente in überschaubareren Situationen voraus [34]. Nur was Routine ist, kann in angespannten Lagen sicher und schnell abgerufen werden. Unabhängig hiervon zeigt der Fall den Nutzen zentraler Notaufnahmen [19], die den Notarzt nicht zu einer Entscheidung zwischen konservativer, operativer oder kardiologischer Notaufnahme zwingen, wodurch Zeitverluste infolge der Fehleinschätzung komplexer Notfallsituationen vermieden werden können.

Fazit für die Praxis

- **Begrenzte diagnostische Ressourcen (inkl. Anamnese) im Rettungsdienst maximal nutzen.**
- **Bei klaren und unklaren Situationen: Anwendung bekannter Algorithmen.**
- **Konsequentes Hinterfragen eigener Denkmuster und Diagnoseentscheidungen.**
- **Seltene vital bedrohliche Diagnosen kennen, um sie zu erkennen.**
- **Analgesie kann die Diagnosestellung erleichtern.**

Korrespondenzadresse

M. Mirus
Klinik für Anästhesiologie und Intensivtherapie, Universitätsklinikum Carl Gustav Carus
Fetscherstraße 74, 01307 Dresden, Deutschland
martin.mirus@uniklinikum-dresden.de

Einhaltung ethischer Richtlinien

Interessenkonflikt. M. Mirus und A. R. Heller geben an, dass kein Interessenkonflikt besteht.

Alle beschriebenen Untersuchungen am Menschen wurden mit Zustimmung der zuständigen Ethik-Kommission, im Einklang mit nationalem Recht sowie gemäß der Deklaration von Helsinki von 1975 (in der aktuellen, überarbeiteten Fassung) durchgeführt. Von allen beteiligten Patienten liegt eine Einverständniserklärung vor.

Literatur

1. Abbas G, Schuchert MJ, Pettiford BL et al (2009) Contemporaneous management of esophageal perforation. Surgery 146:749–756. doi:10.1016/j.surg.2009.06.058
2. Amir AI, v Dullemen H, Plukker JTM (2004) Selective approach in the treatment of esophageal perforations. Scand J Gastroenterol 39:418–422. doi:10.1080/00365520410004316
3. Anderson RE, Wilcox S, Miller ES (2015) A rare but lethal cause of chest pain. J Emerg Med 49:698–702. doi:10.1016/j.jemermed.2015.06.066
4. Anwuzia-Iwegbu C, Al Omran Y, Heaford A (2014) Against all odds. Conservative management of Boerhaave's syndrome. BMJ Case Rep. doi:10.1136/bcr-2013-200485
5. Bernhard M, Bein B, Böttiger BW et al (2015) Handlungsempfehlung zur prähospitalen Notfallnarkose beim Erwachsenen. Notf Rettungsmed 18:395–412. doi:10.1007/s10049-015-0041-9
6. Biancari F, D'Andrea V, Paone R et al (2013) Current treatment and outcome of esophageal perforations in adults: systematic review and meta-analysis of 75 studies. World J Surg 37:1051–1059. doi:10.1007/s00268-013-1951-7
7. Blencowe NS, Strong S, Hollowood AD (2013) Spontaneous oesophageal rupture. BMJ 346:f3095. doi:10.1136/bmj.f3095
8. Brinster CJ, Singhal S, Lee L et al (2004) Evolving options in the management of esophageal perforation. Ann Thorac Surg 77:1475–1483. doi:10.1016/j.athoracsur.2003.08.037
9. Bruno RR, Donner-Banzhoff N, Söllner W et al (2015) Interdisziplinäre Versorgung akuter Thoraxschmerzen. Dtsch Arztebl Int 112:768–780
10. Cayley WE (2005) Diagnosing the cause of chest pain. Am Fam Physician 72:2012–2021
11. Eisold C, Heller AR (2016) Risikomanagement in Anästhesie und Intensivmedizin. Anaesthesist 65:473–488. doi:10.1007/s00101-016-0189-9
12. Ellis S, Koch M, Tamm J (2016) Pneumomediastinum. Notf Rettungsmed 19:217–220. doi:10.1007/s10049-015-0099-4
13. Ferreira-González I, Ferreira-González I (2014) The epidemiology of coronary heart disease. Rev Esp Cardiol 67:139–144. doi:10.1016/j.rec.2013.10.002
14. Fischer A, Thomusch O, Benz S et al (2006) Nonoperative treatment of 15 benign esophageal perforations with self-expandable covered metal Stents. Ann Thorac Surg 81:467–472. doi:10.1016/j.athoracsur.2005.08.047
15. Frieling T, Bergdoldt G, Allescher HD, Riemann JF (2015) Brustschmerz – nicht immer das Herz! Klinische Bedeutung gastrointestinaler Erkrankungen beim nicht-kardialen Thoraxschmerz. Z Gastroenterol 53:120–124. doi:10.1055/s-0034-1385770
16. Griffin SM, Lamb PJ, Shenfine J et al (2008) Spontaneous rupture of the oesophagus. Br J Surg 95:1115–1120. doi:10.1002/bjs.6294
17. Haasenritter J, Biroga T, Keunecke C et al (2015) Causes of chest pain in primary care – a systematic

review and meta-analysis. Croat Med J 56:422–430. doi:10.3325/cmj.2015.56.422
18. Haveman JW, Nieuwenhuijs VB, Kobold JPM et al (2011) Adequate debridement and drainage of the mediastinum using open thoracotomy or video-assisted thoracoscopic surgery for Boerhaave's syndrome. Surg Endosc 25:2492–2497. doi:10.1007/s00464-011-1571-y
19. Heller AR (2016) Structure follows process follows strategy. Anaesthesist 65:241–242. doi:10.1007/s00101-016-0147-6
20. Hill AG, Tiu AT, Martin IG (2003) Boerhaave's syndrome: 10 years experience and review of the literature. ANZ J Surg 73:1008–1010. doi:10.1046/j.1445-2197.2003.t01-14-.x
21. Keane M, Gowripalann T, Brodbeck A, Bothma P (2012) A lesson in clinical findings, diagnosis, re-assessment and outcome: Boerhaave's syndrome. BMJ Case Rep. doi:10.1136/bcr-2012-006485
22. Kelly S, Hughes S, Nixon S, Paterson-Brown S (2010) Spontaneous pneumomediastinum (Hamman's syndrome). Surgeon 8:63–66. doi:10.1016/j.surge.2009.10.007
23. Khan AZ, Strauss D, Mason RC (2007) Boerhaave's syndrome: diagnosis and surgical management. Surgeon 5:39–44. doi:10.1016/S1479-666X(07)80110-7
24. Kiev J, Amendola M, Bouhaidar D et al (2007) A management algorithm for esophageal perforation. Am J Surg 194:103–106. doi:10.1016/j.amjsurg.2006.07.024
25. Kovacs G, Croskerry P (1999) Clinical decision making: an emergency medicine perspective. Acad Emerg Med 6:947–952. doi:10.1111/j.1553-2712.1999.tb01246.x
26. Lázár G, Paszt A, Simonka Z et al (2011) A successful strategy for surgical treatment of Boerhaave's syndrome. Surg Endosc 25:3613–3619. doi:10.1007/s00464-011-1767-1
27. Mussa FF, Horton JD, Moridzadeh R et al (2016) Acute aortic dissection and intramural hematoma: a systematic review. JAMA 316:754–763. doi:10.1001/jama.2016.10026
28. Paluszkiewicz P, Bartosinski J, Rajewska-Durda K, Krupinska-Paluszkiewicz K (2009) Cardiac arrest caused by tension pneumomediastinum in a Boerhaave syndrome patient. Ann Thorac Surg 87:1257–1258. doi:10.1016/j.athoracsur.2008.08.009
29. Rall M, Lackner CK (2010) Crisis Resource Management (CRM). Notf Rettungsmedizin 13:349–356. doi:10.1007/s10049-009-1271-5
30. Roberts DJ, Leigh-Smith S, Faris PD et al (2015) Clinical presentation of patients with tension pneumothorax: a systematic review. Ann Surg 261:1068–1078. doi:10.1097/SLA.0000000000001073
31. Scharl M, Stanek N, Kröger A et al (2015) Successful treatment of a proximal esophageal rupture with a luminal sponge. Endoscopy 47:E293–E294. doi:10.1055/s-0034-1392029
32. de Schipper JP, Pull ter Gunne AF, Oostvogel HJM, van Laarhoven CJHM (2009) Spontaneous rupture of the oesophagus: Boerhaave's syndrome in 2008. Dig Surg 26:1–6. doi:10.1159/000191283
33. Shaker H, Elsayed H, Whittle I et al (2010) The influence of the 'golden 24-h rule' on the prognosis of oesophageal perforation in the modern era. Eur J Cardiothorac Surg 38:216–222. doi:10.1016/j.ejcts.2010.01.030
34. Strametz R, Tannheimer M, Rall M (2016) Risikomanagement in der Chirurgie – was muss der Chirurg wissen? Zentralbl Chir. doi:10.1055/s-0041-107444
35. Sulpice L, Dileon S, Rayar M et al (2013) Conservative surgical management of Boerhaave's syndrome: experience of two tertiary referral centers. Int J Surg 11:64–67. doi:10.1016/j.ijsu.2012.11.013
36. Szeliga J, Jackowski M (2011) Boerhaave Syndrome. Pol J Surg 83:523–526. doi:10.2478/v10035-011-0082-9
37. Vidarsdottir H, Blondal S, Alfredsson H et al (2010) Oesophageal perforations in Iceland: a whole population study on incidence, aetiology and surgical outcome. Thorac Cardiovasc Surg 58:476–480. doi:10.1055/s-0030-1250347
38. Vogel SB, Rout WR, Martin TD, Abbitt PL (2004) Esophageal perforation in adults: aggressive, conservative treatment lowers morbidity and mortality. Ann Surg 241:1016–1023 (discussion 1021-3)
39. White RH (2003) The epidemiology of venous thromboembolism. Circulation 107(90231):4I–8. doi:10.1161/01.CIR.0000078468.11849.66
40. White S (2012) Another case of chest pain on the acute medical take! BMJ Case Rep. doi:10.1136/bcr-2012-006539
41. Xu T, Xu J, Yu X et al (2012) Clinical decision-making by the emergency department resident physicians for critically ill patients. Front Med 6:89–93. doi:10.1007/s11684-012-0183-9
42. Zisis C, Guillin A, Heyries L et al (2008) Stent placement in the management of oesophageal leaks. Eur J Cardiothorac Surg 33:451–456. doi:10.1016/j.ejcts.2007.12.020