

## Vorbereitung zur Facharztprüfung HNO: Folge 53

M. Jering, Johannes Zenk

### Angaben zur Veröffentlichung / Publication details:

Jering, M., and Johannes Zenk. 2021. "Vorbereitung zur Facharztprüfung HNO: Folge 53." HNO 69 (4): 319–23. <https://doi.org/10.1007/s00106-021-01007-2>.

### Nutzungsbedingungen / Terms of use:

licgercopyright

Dieses Dokument wird unter folgenden Bedingungen zur Verfügung gestellt: / This document is made available under the following conditions:

**Deutsches Urheberrecht**

Weitere Informationen finden Sie unter: / For more information see:

<https://www.uni-augsburg.de/de/organisation/bibliothek/publizieren-zitieren-archivieren/publizieren/>



# Vorbereitung zur Facharztprüfung HNO

## Folge 53

### Fallschilderung

Eine 56-jährige Patientin klagt bei der Erstvorstellung bei ihrem Hausarzt über eine zunehmende Dyspnoe seit 6 Wochen. Diese verstärkte sich beim Treppensteigen. Seit ein paar Tagen sei zudem ein inspiratorischer Stridor aufgetreten. Ein Trauma sei nicht erinnerlich. Zudem wird die Fragen nach einem fieberhaften Infekt verneint. Die Patientin fühlt sich zunehmend durch die Dyspnoe beeinträchtigt. Eine internistische Abklärung sei bereits erfolgt, und nun werde eine HNO-ärztliche Untersuchung empfohlen.

Als Vorerkrankungen wird eine Hypothyreose angegeben, welche jedoch gut

mit L-Thyroxin eingestellt sei. Weitere Erkrankungen sind nicht bekannt, und es bestehen keine Allergien. Die Patientin hat nie geraucht, trinkt gelegentlich ein Glas Wein.

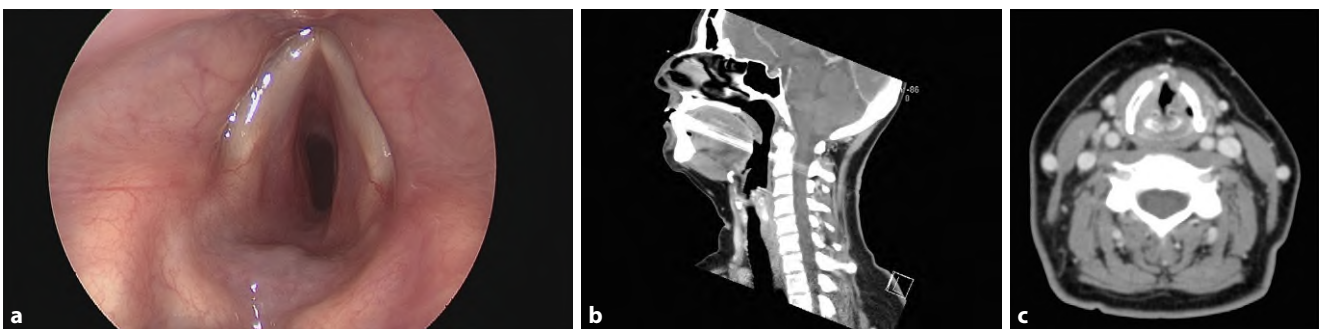
In der klinischen Untersuchung zeigt sich ein hörbarer inspiratorischer Stridor mit einer Sauerstoffsättigung von 95 % unter Raumluft in Ruhe. In der HNO-ärztlichen Spiegeluntersuchung zeigt sich der folgende Befund. Die Stimmlippen sind beidseits mobil.

### Befundmaterial

(▣ Abb. 1)

### Prüfungsfragen

- Welche Verdachtsdiagnose können Sie anhand der beschriebenen Symptome und des Bildmaterials stellen?
- An welche weiteren Differenzialdiagnosen denken Sie?
- Kennen Sie die Ätiologie der Erkrankung?
- Welche Diagnostik bzw. Bildgebung ist für die Therapieplanung notwendig?
- In welche klinischen Stadien wird die Erkrankung eingeteilt?
- Welche Therapieoptionen haben Sie?
- Wie erfolgt eine chirurgische Therapie?
- Über welche Risiken einer Operation klären Sie die Patientin auf?
- Wie ist die Prognose?



**Abb. 1** ▲ **a** Klinischer Untersuchungsbefund (flexible Laryngoskopie). **b** Computertomographie (CT) des Halses sagittal, **c** CT-Befund axial

## Thematik

Der vorliegende Fall beschreibt ein auch bei lebensbedrohlichen Situationen vorkommendes Symptom des inspiratorischen Stridor mit Dyspnoe. Neben der hinweisgebenden Anamnese werden die weiteren Untersuchungsbefunde inklusive diagnostischer Untersuchungen zur Diagnosesicherung und die Differenzialdiagnosen besprochen. Im Folgenden wird auf die spezifische Therapie des Krankheitsbildes eingegangen.

## Verdachtsdiagnose

Der progrediente inspiratorische Stridor mit Dyspnoe spricht in der Zusammenschau der klinischen Befunde für eine **subglottische Stenose**, ggf. sogar in Kombination mit einer Trachealstenose. Diese zeigt sich deutlich bei der endoskopischen Untersuchung bei erhaltener Spontanatmung und ist eine **Blickdiagnose**. Wie in **Abb. 1** dargestellt, ist eine subglottische Stenose vom Grad II sichtbar. Auch in der Computertomographie (CT) zeigt sich eine Einengung des subglottischen Raums. In diesem Fall wird deutlich, wie wichtig die Durchführung einer Anamnese und Erfragung des zeitlichen Verlaufs (akut – langsam, progredient – chronisch) ist. Zudem sollte eine Anamnese auf Noxen und Vorerkrankungen hin erfolgen. Ein Trauma und eine vorhergegangene Operation oder ein Intensivaufenthalt sollten ausgeschlossen werden.

## Differenzialdiagnosen

Prinzipiell kommen bei dem geschilderten Krankheitsbild und der Symptomatik verschiedene Differenzialdiagnosen infrage:

- Kongenital (Ringknorpeldeformität, Verschluss des Ringknorpels, membranöses Web)
- Idiopathische subglottische Stenose
- Allergische Reaktion
- Erworbene Stenose (externes Trauma, Intubationstrauma, prolongierte Intubation, erhöhter Cuff-Druck)

- Infektion (bakterielle Tracheitis, Tuberkulose, Diphtherie, Papillomatose)
- GERD (gastroösophageale Refluxerkrankung, „gastroesophageal reflux disease“)
- Systemerkrankung (Amyloidose, Sarkoidose, Granulomatose mit Polyangiitis, „relapsing polychondritis“, Sklerodermie)
- Vernarbung bei Z. n. Radiotherapie
- Z. n. Verätzungen der Trachea und des Larynx
- Laryngomalazie
- Fremdkörperaspiration
- Tumoren
- Z. n. Tracheotomie/Koniotomie

## Ätiologie und Pathophysiologie

Die Subglottis ist der engste Teil des Atemwegs. Der subglottische Raum befindet sich unmittelbar unterhalb der Stimmlippenebene bis zum Unterrand des Ringknorpels. Erworbene subglottische Stenosen treten häufiger als kongenitale Stenosen auf. Die häufigste Ursache für subglottische Stenosen ist ein vorangegangenes Trauma, eine **prolongierte Beatmung**, ein hoher Cuff-Druck über eine längere Zeit oder eine zu weit kranial erfolgte Tracheotomie. Infolge des Drucks auf die Trachea durch einen Tubus kann es zu einer Schädigung der Trachealschleimhaut mit Inflammation, Ulzeration und Knorpelschädigung kommen. Dies führt zu einer Entstehung von Narbenplatten. Die Dauer der Intubation und die Tubusdicke sind entscheidende Faktoren für die Entwicklung einer subglottischen Stenose. Patientenassoziierte Risikofaktoren sind Infektion, Durchblutungsstörungen und Komorbidität. Häufig gehen subglottische Stenosen mit Trachealstenosen einher.

Weniger häufige Ursachen sind eine Infektion, ein **gastroösophagealer Reflux**, eine Systemerkrankung, eine Bestrahlung, Malignome der Trachea, kongenitale Stenosen und idiopathische Stenosen.

Eine granulomatöse Ursache einer subglottischen Stenose betrifft in et-

wa 40% der Fälle Männer und bedarf auch öfter einer Tracheotomie. Zu dieser Ätiologie zählt die **granulomatöse Polyangiitis**. Weitere Ursachen können Chordome, Chondrosarkome, eine Amyloidose, Lymphome oder adenoidzystische Karzinome sein.

**Kongenitale** subglottische Stenosen sind die dritthäufigsten Larynxanomalien. Diese Art der Stenose entsteht durch eine inkomplette Rekanalisation des Larynx im dritten Schwangerschaftsmonat. Die Schweregrade der Stenose, von einem Larynxsegel bis zu einer kompletten Stenose reichend, unterscheiden sich dabei im Patientenkollektiv. Eine kongenitale Stenose kann diagnostiziert werden, falls keine andere Ursache eruierbar und auch keine vorherige Intubation vorlag.

Eine weitere Ursache einer subglottischen Stenose ist eine Fremdkörperaspiration, v. a. rekurrende Aspirationen von Tabletten. Dies kann zu einer vermehrten Entzündungsreaktion oder kompletten Verlegung der Atemwege führen.

Die Inzidenz für eine **idiopathische Stenose**, wie im vorliegenden Fall, beträgt 1:400.000 und tritt überwiegend bei Frauen im Alter zwischen 30 und 50 Jahren auf. Zudem findet man die idiopathische Stenose fast ausschließlich bei hellhäutigen Menschen. Der erste Fall einer idiopathischen Stenose wurde erst 1972 durch Brandenburg beschrieben.

Die subglottische Stenose befindet sich zwischen der Oberkante des Ringknorpels und der ersten Trachealspange. Meistens liegt eine zirkumferente Stenose vor, die jedoch auch dezentral gelegen sein kann. Die Länge einer Stenose variiert; sie reicht von einem dünnen Segel einerseits oder kann sogar den gesamten Ringknorpel ausfüllen bzw. auch auf die Trachea oder den Interarytänoidbereich übergehen. Die Histopathologie von idiopathischen subglottischen Stenosen zeigt dichtes **fibröses Gewebe** eines keloidalen Typs, teilweise durchsetzt mit Fibroblasten. Eine inflammatorische Komponente liegt hier nicht vor. Das Epithel weist eine Metaplasie auf. Ulzerationen können auftreten in Form von

**Tab. 1** Klassifikation von subglottischen Stenosen und Trachealstenosen nach Myer-Cotton (1994)

Grad I	0–50 % Lumenverlegung
Grad II	51–70 % Lumenverlegung
Grad III	71–99 % Lumenverlegung
Grad IV	Komplette Verlegung des Lumens

Granulationsgewebe. Da meist Frauen betroffen sind, wird auch die Theorie unterstützt, dass Östrogen die Entstehung einer subglottischen Stenose beeinflussen kann. Auch konnten mehrere Studien einen Zusammenhang zwischen einem gastroösophagealen Reflux (GERD) und einer idiopathischen subglottischen Stenose zeigen.

## Diagnostik und Klassifikation

Die häufigsten Symptome einer subglottischen Stenose sind **Dyspnoe**, inspiratorischer Stridor, **chronischer Husten** und Giemen. Die Zeitdauer bis zur Diagnose beträgt durchschnittlich 19 Monate bis 4 Jahre. Ungefähr bei einem Drittel aller Patienten wird fälschlicherweise die Diagnose einer chronisch-obstruktiven Lungenerkrankung (COPD) oder eines Asthma bronchiale gestellt. Die Beschwerden treten jedoch erst ab einer Stenose von über 50 % auf. Deshalb ist eine klinische HNO-ärztliche Untersuchung mit einer Tracheobronchoskopie bei bestehender Symptomatik erforderlich. Zudem sollte eine laborchemische Untersuchung auf antineutrophile zytoplasmatische Antikörper (ANCA), antinukleäre Antikörper (ANA) und auf Angiotensin-Converting-Enzym (ACE) zur Abklärung einer Autoimmunerkrankung bzw. einer Sarkoidose erfolgen. Zwar kann mittels der Sonographie eine von außen obstruierende Raumforderung oder ein Abszess ausgeschlossen werden, allerdings ist das bildgebende Verfahren der Wahl eine CT mit Kontrastmittelgabe. Hier kann das Ausmaß der Stenose und deren Größenausdehnung sehr gut bestimmt werden. Von einer herkömmlichen Röntgenuntersuchung wird heutzutage wegen ihres geringen klinischen Nutzens abgesehen. Eine Untersuchung mittels Magnetresonanztomographie (MRT) kann bei bestimmten Fragestellungen wie z. B.

**Tab. 2** Klassifikation von subglottischen Stenosen nach McCaffrey (1992)

Stadium I	Subglottische Stenose oder Trachealstenose, weniger als 1 cm lang
Stadium II	Subglottische Stenose, länger als 1 cm innerhalb des Ringknorpels, jedoch nicht bis zur Glottisebene oder Trachea reichend
Stadium III	Subglottische Stenose, in die obere Trachea reichend
Stadium IV	Stenose mit Beteiligung der Glottis, ein- oder beidseitige Stimmbandlähmung

bei kongenitalen vaskulären Malformationen oder bei Tumoren eingesetzt werden. Der Goldstandard zur Diagnosestellung ist danach aber die Durchführung einer endoskopischen Untersuchung im Rahmen einer Panendoskopie mit einer starren und flexiblen **Tracheobronchoskopie**. Die Länge der Stenose, die Lokalisation und die Komplexität können bestimmt und eine Probenentnahme zur Diagnostik im Rahmen des Eingriffs entnommen werden. Dadurch kann das weitere Vorgehen besser geplant werden.

Die gängigste Einteilung von subglottischen Stenosen und Trachealstenosen ist die Klassifikation nach Myer-Cotton (1994; [Tab. 1](#)).

Des Weiteren werden die subglottischen Stenosen nach McCaffrey eingeteilt (1992; [Tab. 2](#)).

## Therapeutische Optionen

Eine zunächst **konservative Therapie** der subglottischen Stenose kann bei GERD mit Protonenpumpenhemmern (PPI) erfolgen. Zudem sollte eine i.v.-Kortisontherapie und eine inhalative Therapie mit Epinephrin durchgeführt werden. Eine intravenöse antibiotische Therapie ist bei zusätzlich vorliegender bakterieller Superinfektion sinnvoll. Die konservative Therapie wird jedoch aufgrund der Beschaffenheit der Stenose häufig zu keiner langfristigen Befundverbesserung führen, sodass die Therapie der Wahl immer eine operative Versorgung der Stenose ist. Diese kann minimalinvasiv endoskopisch oder transzervikal erfolgen. Die Zugangsart ist von der Ausprägung der Stenose, den Komorbiditäten und dem zeitlichen Verlauf der Erkrankung abhängig.

Bereits im Rahmen der diagnostischen Tracheobronchoskopie kann eine **endoskopische Therapie** erfolgen.

Subglottische Segel und Stenosen können mit Bougies oder durch eine Balldilatation zunächst erweitert werden. Dies birgt ein geringeres Risiko für Komplikationen, und die Stimmlippenbeweglichkeit wird i. d. R. nicht beeinträchtigt. Jedoch neigen die Patienten immer wieder zu Restenosen. Je geringer ausgeprägt die Stenose ist, desto erfolgreicher ist eine solche Behandlung. Eine erfolgreiche Bougierung z. B. bei idiopathischen Stenosen, die kürzer als 1 cm sind, wird in der Literatur in 79 % der Fälle beschrieben, wohingegen Stenosen über 1 cm nur eine Erfolgsrate von nur 47 % aufweisen. Zusätzlich zu Dilationsbehandlung der Stenose kann auch durch eine Lasertherapie oder auch mittels „kalter“ Instrumente (z. B. CO<sub>2</sub>-Laser oder Nd:YAG-Laser) Gewebe inzidiert und abgetragen werden.

Des Weiteren wird auch eine intraoperative Kortisoninstillation oder die Applikation von Mitomycin C (hemmt die Fibroblastenproliferation) beschrieben und angewandt, um eine postoperative vermehrte Narbenbildung zu verhindern.

Führen die endoskopischen Techniken nicht zum Erfolg, dann ist eine **transzervikale operative Therapie** indiziert.

Langstreckige und derbe Stenosen können durch chirurgische Resektion oder Augmentation therapiert werden. Im Rahmen der Augmentation werden Knorpeltransplantate eingesetzt, um das endotracheale Lumen zu erweitern. In manchen Fällen ist eine vorherige Tracheotomie mit einem Montgomery-Tube zur Sicherung der Atemwege indiziert. Insbesondere dann, wenn die Stenose bis in die Interarytänoidregion heranreicht, ist i. d. R. eine **Operation nach Rethi** indiziert. Hierbei wird der Ringknorpel anterior und posterior in der Medianlinie gespalten. Zwischen die beiden Ringknorpelhälften wird dann

im posterioren Anteil ein freies Knorpeltransplantat mit Perichondrium (z. B. Rippenknorpel) fixiert. Das Narbengewebe sollte nicht vollständig von der seitlichen Kehlkopfinnenwand reseziert werden, um eine Restenose zu vermeiden. Die zusätzliche Einlage eines Platzhalters (T-Rohr) und damit eine Tracheotomie ist bei dieser Technik unvermeidbar. Eine Dekanülierung kann in 95 % der Fälle nach Resektion der Stenose erfolgen.

Sehr viel schonender und ohne eine Tracheotomie kann die transverse Resektion der Stenose nach Pearson (krikotracheale Resektion) erfolgen. Der posteriore Teil des Ringknorpels wird dabei erhalten, um eine Rekurrensschädigung zu vermeiden. Nach Resektion der Stenose erfolgt eine thyreotracheale Anastomose, und der Patient kann im Idealfall direkt extubiert werden.

Die Rate an postoperativen Komplikationen schwankt in der Literatur zwischen 0,2–11 %. Neben Hämatomen und akuten Blutungen sowie Luftpneumothoraxen werden insbesondere auch postoperative Ödeme und ein- bzw. beidseitige Rekurrensparesen genannt. Letztere mit einer Häufigkeit von unter 2 %. Bleibende Komplikationen werden eher selten beschrieben.

## Prognose

Die Therapie der subglottischen Stenose bleibt eine Herausforderung. In der Literatur wird die **Restenoserate** der idiopathischen Stenose mit **40–100 %** angegeben – mit einem Mittelwert von 57 %. Die Anzahl der Interventionen betrug bis zu 8 pro Patient. Die Rate an Tracheotomien zur Sicherung der Atemwege schwankt in der Literatur zwischen 1,9 und 26,0 %. Die meisten Patienten werden zunächst durch ein endoskopisches Verfahren therapiert. Bei ausbleibendem Erfolg musste je nach Literatur in 5,6–27,8 % der Fälle eine transzervikale Resektion erfolgen. Auch hier gilt, je geringer die Ausprägung der Stenose, desto günstiger ist deren Prognose (75–100 %).

**Schlüsselwörter.** Inspiratorischer Stridor · Trachealstenose · subglottische Stenose · Dyspnoe · Trachealbougie

---

## Korrespondenzadresse

---

### Dr. med. M. Jering

Klinik für Hals-Nasen-Ohrenheilkunde,  
Universitätsklinikum Augsburg  
Sauerbruchstr. 6, 86179 Augsburg, Deutschland  
monika.jering@uk-augsburg.de

---

## Einhaltung ethischer Richtlinien

**Interessenkonflikt.** M. Jering und J. Zenk geben an, dass kein Interessenkonflikt besteht.

Für diesen Beitrag wurden von den Autoren keine Studien an Menschen oder Tieren durchgeführt. Für die aufgeführten Studien gelten die jeweils dort angegebenen ethischen Richtlinien.