

# Pyoderma gangraenosum – wenn Inflammation ulzeriert

Bastian P. Gerjol · Sandra Schuh · Julia Welzel

Klinik für Dermatologie und Allergologie, Universitätsklinikum Augsburg, Augsburg, Deutschland

## In diesem Beitrag

- **Klinische Erscheinung**
- **Komorbiditäten**
- **Pathogenese**  
Neutrophilen-Dysfunktion · Zytokin-Dysregulation · Genetik
- **Provokationsfaktoren**  
Pathergie · Medikamenteninduktion
- **Diagnostik**
- **Differenzialdiagnosen**  
Livedovaskulopathie · Panarteritis nodosa cutanea benigna · Calciphylaxie · Vaskuläre Ulzera
- **Verlauf und Prognose**
- **Therapie**

## Zusammenfassung

**Hintergrund:** Das Pyoderma gangraenosum (PG) ist eine autoinflammatorische Erkrankung, die zur Ulzeration der Haut führt. Sie sollte in der Differenzialdiagnostik von Ulkuserkrankungen berücksichtigt werden.

**Fragestellung:** Welche Charakteristika grenzen das PG von anderen ulzerativen Hauterkrankungen ab?

**Material und Methode:** Es wurde eine Literaturrecherche durchgeführt und die S1-Leitlinie Pyoderma gangraenosum herangezogen. Klinische Manifestationen und Verläufe werden anhand von Fallbeispielen dargestellt.

**Ergebnisse:** Das PG ist eine seltene, aber schwerwiegende primär sterile nekrotisierende Hauterkrankung, die im Rahmen von Syndromen und assoziiert mit Komorbiditäten aus dem autoinflammatorischen Spektrum auftreten kann. Die Diagnose wird in der Regel klinisch gestellt. Nicht selten ist das PG eine Ausschlussdiagnose. 70 % der Ulzera treten an den Unterschenkeln auf. Zu den Therapiemöglichkeiten zählen Immunsuppressiva und Biologika.

**Schlussfolgerung:** Das PG ist eine wichtige Differenzialdiagnose von Unterschenkelulzera und sollte in Betracht gezogen werden, wenn entsprechende Komorbiditäten vorliegen und andere Ursachen ausgeschlossen wurden.

### Schlüsselwörter

Ulzeration · Autoinflammation · Neutrophile Dermatose · Entzündliches Ulcus cruris · Immunsuppressiva

Das Pyoderma gangraenosum (PG) ist eine seltene, nicht infektiöse, inflammatorische Hauterkrankung aus der Gruppe der neutrophilen Dermatosen [10].

Das Fehlen von spezifischen histologischen und laborchemischen Markern sowie das variable Bild des PG machen es zu einer häufig fehl- oder spät diagnostizierten Erkrankung und einer Herausforderung für behandelnde Ärztinnen und Ärzte [2].

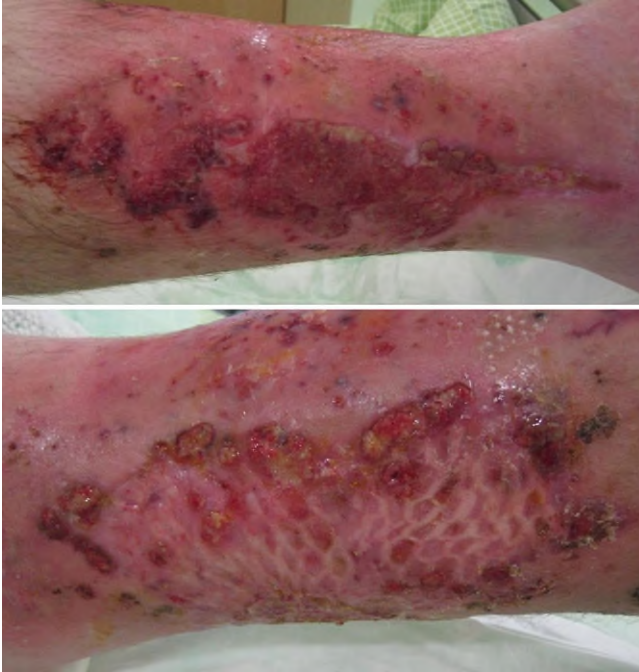Aufgrund der variierenden klinischen Präsentation und seiner multifaktoriellen, noch nicht vollständig geklärten Pathogenese gestaltet sich eine adäquate Therapie oft als schwierig [1, 4].

Es gibt neue pathophysiologisch orientierte Therapieansätze, die das Spektrum deutlich erweitern.

## Klinische Erscheinung

In Hinblick auf Lokalisation und Krankheitsverlauf kann das PG in 7 verschiedene Subtypen unterteilt werden, wobei eine Überlappung und ein Übergang in andere Subtypen häufig ist, sodass diese Einteilung hypothetisch ist [1, 10].

Typisch für das PG ist eine rasch progrediente Ulzeration der Haut, manchmal innerhalb von Tagen. Diese beginnt mit einer violett-schwarzen ödematösen entzündlichen Plaque mit zentraler Nekrose und peripheren Pusteln, die dann ulzeriert und oft einen peripheren unterminierten Rand aufweist. Im Rand kann man dann bei weiterem Progress erneut die violett-schwarze Ödembildung mit Pusteln erkennen. Häufig entstehen simultan oder kurz hintereinander mehrere Ulzera, auch innerhalb einer ödematösen Plaque.



**Abb. 1** ▲ Akutes Pyoderma gangraenosum mit multilokulären bizarren Ulzera, Nekrosen und Pusteln an beiden Unterschenkeln. Im Randbereich der Spalthauttransplantation erscheinen neue Herde als Pathergiephänom

Minimaltraumata können diese auslösen oder aggravieren (s. Pathergiephänomen unten), dazu zählen auch iatrogene Verletzungen der Hautintegrität (■ **Abb. 1**). Die Ulzera sind primär steril, können aber bei längerer Bestandsdauer eine mikrobielle Kontamination aufweisen. Im akuten Stadium weisen die Ulzera die beschriebene typische Morphologie auf. Wenn sie allerdings länger bestehen und die entzündliche Aktivität – auch durch eine Therapie – abgeklungen ist, kann das PG sehr unspezifisch aussehen, sodass es von Ulzera anderer Genese kaum noch unterschieden werden kann. Das PG kann an den Unterschenkeln auftreten, häufig sind aber auch atypische Lokalisationen wie Bauch oder Brustbereich.

### » Die klinische Erscheinung des PG variiert je nach Subtyp und Begleiterkrankung

Extrakutane Manifestation wie Entzündungen an Gelenken, Lunge, Herz, ZNS, Gastrointestinaltrakt, Leber, Milz und Auge wurden ebenfalls beschrieben, hier allerdings eher im Zuge von Komorbiditäten aus dem Spektrum autoinflammatorischer Erkran-

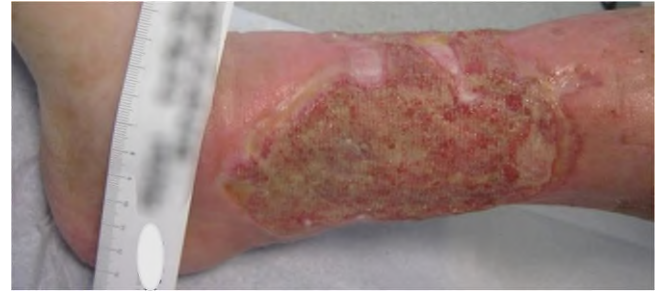kungen [26]. In erster Linie stellt das PG eine Hauterkrankung dar.

Die verschiedenen Subtypen und deren klinische Präsentation sind in ■ **Tab. 1** dargestellt.

Läsionen, die sich in Remission befinden, weisen häufig das sog. Gulliver-Zeichen auf, bei dem es sich um Epithelausläufer handelt, die vom Rand der Wunde in Richtung Zentrum wachsen (■ **Abb. 2**) und nach vollständiger Heilung eine „zigarettenpapierartige“ Narbe hinterlassen [9, ■ **Abb. 3**].

### Komorbiditäten

In etwa 50% der Fälle findet sich bei betroffenen Patienten eine Assoziation mit anderen Erkrankungen. Am häufigsten sind hierbei Diabetes mellitus (25,1%), chronisch entzündliche Darmkrankungen (CED wie Morbus Crohn, Colitis ulcerosa, 34%), rheumatoide Arthritis (29%) und hämatologische Neoplasien (20%) [3, 15]. Des Weiteren sind seltenere Komorbiditäten wie Hepatitiden, primär biliäre Zirrhose und systemischer Lupus erythematodes beschrieben, wobei die Häufigkeit der assoziierten Erkrankungen je nach Subtyp des PG stark variiert



**Abb. 2** ▲ Pyoderma gangraenosum in Remission mit Gulliver-Zeichen

(■ **Tab. 1**; [3, 15, 21]). Bei stationär behandelten PG-Fällen fanden Jockenhofer et al. in 94,8% ein metabolisches Syndrom, was die häufigste Komorbidität darstellen dürfte [15]. Dies könnte durch eine autoinflammatorische Stoffwechsellei- gung bei Adipositas und Il-23/Th17-betonter Entzündung im abdominalen Fettgewebe erklärt werden [7].

### Pathogenese

Das PG ist eine Erkrankung mit multifaktorieller Genese, dessen genauer Mechanismus noch nicht vollständig geklärt und Gegenstand aktueller Forschung ist.

Angenommen wird ein Zusammenspiel aus Neutrophilen-Dysfunktion, Zytokin-Dysregulationen und genetischer Prädisposition [4, 23, 28].

### Neutrophilen-Dysfunktion

Wie alle neutrophilen Dermatosen ist auch das PG histologisch im akuten Stadium durch ein neutrophiles Entzündungsinfiltrat gekennzeichnet [8].

Ob die neutrophilen Granulozyten hierbei die primäre Ursache oder lediglich die Effektorzellen eines anderweitig gestörten Immunprozesses sind, ist bislang jedoch ungeklärt [4]. Untersuchungen haben gezeigt, dass ein Teil der PG-Patienten Defekte im Bereich der Phagozytose, Migration und Chemotaxis der neutrophilen Granulozyten aufweist [4].

Auch die Assoziation des PG mit anderen Erkrankungen, deren Pathogenese auf einer Dysregulation von neutrophilen Granulozyten beruht, macht die Hypothese der Neutrophilen-Dysfunktion als eine der Ursachen des PG plausibel [4].

Typ	Lokalisation	Klinisches Bild	Assoziierte Erkrankungen
Ulzerativ	Untere Extremitäten	Rasch progredient, violetter Wundrand, unterminierend	CED, Arthritis, myeloproliferativ
Bullös	Gesicht	Oberflächliche Bulla, blau-grauer Randsaum	Myeloproliferativ
Pustulös	Beine und Oberkörper	Schmerzhafte Pustel, roter Halo	CED
Vegetativ	Rumpf	Oberflächliches Ulkus, kein violetter Wundrand	–
Peristomal	Stoma	Schmerzhafte Ulkus, unterminierend, violetter Wundrand	CED, gastrointestinale Tumoren
Postoperativ	Wundbereich	Rasch progredient, unterminierend	Chirurgische Eingriffe
Maligne	Rumpf, Hals und Kopf	Destruktive Ulzeration, kein violetter Wundrand	–

CED chronisch entzündliche Darmerkrankung

Syndrome	Assoziierte Erkrankungen	Gen	Therapie
PAPA	Pyogene Arthritis, PG, Akne	<i>PSTPIP1</i>	IL-1-Rezeptor-Antagonist TNF- $\alpha$ -Inhibitoren Systemische GKS
PASH	PG, Akne, Hidradenitis suppurativa	<i>PSTPIP1</i> <i>NCSTN</i>	IL-1-Rezeptor-Antagonist Cyclosporin Systemische GKS TNF- $\alpha$ -Inhibitoren Dapson
PASS	PG, Acne conglobata, Hidradenitis suppurativa, seropositive Spondyloarthropathien	–	TNF- $\alpha$ -Inhibitoren
PAPASH	Pyogene Arthritis, PG, Akne, Hidradenitis suppurativa	<i>PSTPIP1</i>	IL-1-Rezeptor-Antagonist TNF- $\alpha$ -Inhibitoren
PsAPASH	Psoriasis-Arthritis, PG, Akne, Hidradenitis suppurativa	–	TNF- $\alpha$ -Inhibitoren

Die Syndromnamen sind Akronyme der assoziierten Erkrankungen  
PG Pyoderma gangraenosum, IL-1 Interleukin-1, TNF Tumornekrosefaktor, GKS Glukokortikosteroide

Naranjo-Score	Medikament
> 9 (Definitiver Zusammenhang)	Kokain und Imatinib
5–8 (Zusammenhang wahrscheinlich)	Propylthiouracil, Isotretinoin, Interferon, Sunitinib, Gefitinib, Enoxaparin, Erythropoietin, Pazopanib, Etanercept, Ipilimumab, Azacitidin, Alitretinoin und Ciprofloxacin
1–4 (Zusammenhang möglich)	Granulozyten-Kolonie-stimulierender Faktor, Infliximab, Adalimumab, Lenalidomid und rote Tatuofarbe

## Zytokin-Dysregulation

Welche Rolle Zytokine bei der Entstehung des PG spielen, ist bislang nicht abschließend geklärt. Proben aus Hautläsionen von betroffenen Patienten, weisen jedoch neben anderen Zytokinen eine deutliche Überexpression von IL-1 $\beta$  und dessen Rezeptoren (IL-1RI & IL-1RII), TNF- $\alpha$  und des-

sen Rezeptoren (TNF-RI & TNF-RII), sowie IL-17 und dessen Rezeptor (IL17R) auf [4].

Hierbei ist besonders die Expression von IL-1 $\beta$  hervorzuheben, die möglicherweise auf eine Inflammation-Dysregulation zurückzuführen ist und somit für eine autoinflammatorische Genese des PG sprechen würde [19].

Diese Überexpression von Zytokinen sowie das teils sehr gute Ansprechen auf die zielgerichtete Hemmung der Zytokine und deren Signalkaskade machen eine Zytokin-Dysregulation als Ursache des PG wahrscheinlich [13, 22, 24].

## Genetik

Die genetische Komponente des PG ist am besten durch dessen gehäuftes Auftreten im Rahmen eines PG-assoziierten Syndroms zu illustrieren [1, Tab. 2].

Zusätzlich sind vereinzelt Fälle von familiären Häufungen ohne assoziiertes Syndrom beschrieben worden [16].

## Provokationsfaktoren

### Pathergie

In etwa 30 % der PG-Patienten findet sich eine überschießende Reaktion der Haut auf Traumata, auch bekannt als Pathergiephänomen [11, 29].

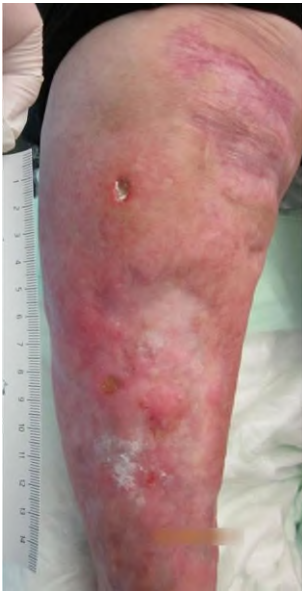Häufig beschrieben sind hierbei Entstehungen von Ulzera nach chirurgischen Eingriffen im Bereich des Thorax und Abdomen, jedoch können bereits Bagatelltraumata wie Injektionen zur Ulkusbildung führen [25, 30, Abb. 1 und 3].

### Medikamenteninduktion

Zu diesem Zeitpunkt sind etwa 20 verschiedene Substanzen bekannt, die unter Verdacht stehen, mit unterschiedlicher hoher Wahrscheinlichkeit Pyoderma gangraenosum zu induzieren. Zur Risikoabschätzung hat sich hierbei der Naranjo-Score etabliert. Er beruht auf 10 Fragen zu einer fraglichen Medikamentenreaktion und ermöglicht eine Einteilung in: definitiver Zusammenhang, wahrscheinlicher Zusammenhang, möglicher Zusammenhang und kein Zusammenhang zwischen Medikamenteneinnahme und Reaktion [29, Tab. 3].

## Diagnostik

Aufgrund der variablen Präsentation und fehlender histologischer und laborchemischer Marker gibt es bislang keine einheitlichen Diagnosekriterien für das PG.

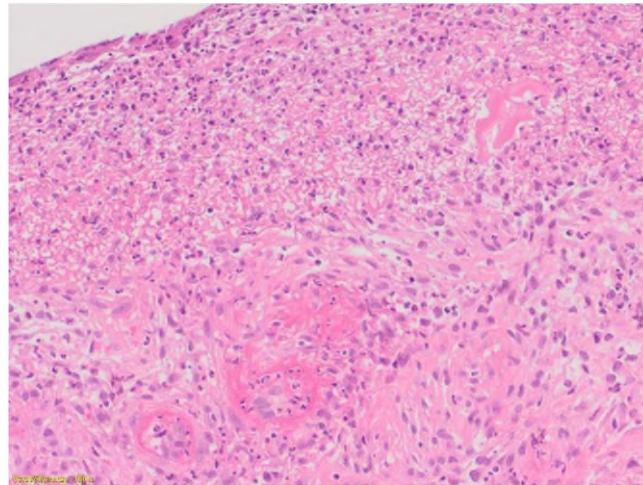


**Abb. 3 ▲** Narbenbildung nach Pyoderma gangraenosum, Pathergiephänomen nach Kratzwunde (oben)

Die Diagnose muss durch den Ausschluss der Differenzialdiagnosen erfolgen [1].

Die Diagnose wird primär klinisch anhand des typischen Erscheinungsbildes gestellt. Eine Histologie dient eher dem Ausschluss von Differenzialdiagnosen wie nodöse Vaskulitis, Livedovaskulopathie oder Calciphylaxie. Zwar weist ein Großteil der Patienten histologisch ein dermales Ödem und ein neutrophiles Entzündungsinfiltrat auf (▣ Abb. 4), jedoch ist dessen geringe Spezifität nicht ausreichend, um als beweisend zu gelten [8]. Superinfizierte Ulzera anderer Genese können ebenfalls histologisch vaskulitische Veränderungen und neutrophilenreiche Entzündungsinfiltrate aufweisen. Zudem können Patienten unter immunsuppressiver Therapie sowie Patienten, die sich in Spontanremission befinden, auch einen histologisch unauffälligen Hautbefund aufweisen [6, 20]. Die Histologie liefert also allenfalls Hinweise auf ein PG, kann diese Erkrankung aber nicht definitiv diagnostizieren oder ausschließen.

Die Biopsie wird in der Regel in Lokalanästhesie aus dem entzündlichen Randsaum des Ulkus entnommen. Sie sollte mindestens eine 4 mm durchmessende Stanzbiopsie sein; besser ist eine kleine, aber tief reichende Spindel, da zur Differenzialdiagnose der Calciphylaxie oder nodöser Vaskulitiden auch



**Abb. 4 ◀** Histologie einer PG(Pyoderma gangraenosum)-Läsion (HE-Färbung). Dichtes diffus verteiltes Entzündungsinfiltrat mit Dominanz neutrophiler Granulozyten, die auch die Gefäßwände durchwandern

Fettgewebe enthalten sein sollte. Jede Biopsieentnahme birgt das Risiko eines Pathergiephänomens mit einer Vergrößerung der Ulzeration, worüber aufgeklärt werden muss.

Aktuell haben sich zwei Diagnose-Scores, PARACELsus und Maverik, bewährt, um die Wahrscheinlichkeit für das Vorliegen eines PG bei suspekten Hautbefunden abzuwägen, wobei laut aktueller Studienlage der Maverik-Score eine Sensitivität von 86 % und eine Spezifität von 90 % aufweist [20].

### » Die Histologie gilt nicht als beweisend oder ausschließend für das Vorliegen eines PG

Sowohl der PARACELsus-Score als auch der Maverik-Score beruhen auf einer Punktevergabe in Abhängigkeit von klinischer Präsentation und Verlauf [6].

Der Maverik-Score verlangt den histologischen Nachweis eines neutrophilen Entzündungsinfiltrats, um eine Läsion als PG klassifizieren zu können [20], was aus den oben genannten Gründen auch in der Leitlinie als kritisch gesehen wird.

### Differenzialdiagnosen

Da das PG oft eine Ausschlussdiagnose darstellt, sollen im Folgenden andere immunologische oder inflammatorische ulzerierende Erkrankungen dargestellt und deren Charakteristika herausgearbeitet werden, um eine differenzialdiagnostische Unterscheidung zu ermöglichen.

### Livedovaskulopathie

Die Livedovaskulopathie ist eine Erkrankung der Gefäße, die durch eine erhöhte thrombotische und eine verringerte fibrinolytische Aktivität in Kombination mit Endothelschäden gekennzeichnet ist [18]. Ursache für diese Fehlregulation sind Defekte in Proteinen und Enzymen der Koagulation und Fibrinolyse [18]. Die Erkrankung gilt als okkludierende Vaskulopathie.

Typische Präsentation sind hierbei meist bilaterale Ulzera an den Unterschenkeln [18].

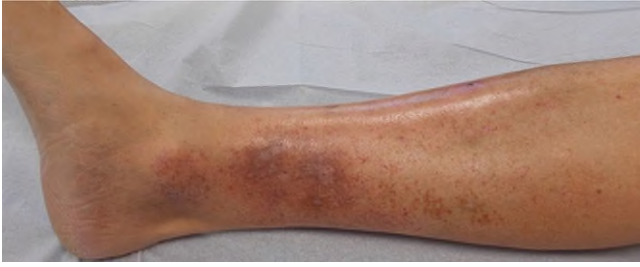Die Abgrenzung zum PG erfolgt klinisch durch die bizarren, oberflächlichen Ulzerationen in Kombination mit einer Capillaritis alba/Atrophie blanche in der Umgebung (▣ Abb. 5). Pusteln fehlen in der Regel. Histologisch zeigen sich typische Gefäßokklusionen oberflächlicher dermaler Gefäße mit Fibrinablagerungen ohne wesentliche Begleitentzündung [18].

### Panarteritis nodosa cutanea benigna

Bei der Panarteriitis nodosa cutanea benigna handelt es sich um eine rein dermale Manifestation der Panarteriitis nodosa, die auf einer nekrotisierenden Vaskulitis mittelgroßer Arterien beruht [27].

Klinisch präsentiert sich die Erkrankung meist als Nodus oder induriertes Erythem der unteren Extremität, seltener der oberen Extremität. Häufig wurde zudem die Ausbildung von lividen Verfärbungen, Purpura und Ulzerationen beschrieben [14, ▣ Abb. 6]. Die Panarteriitis nodosa cutanea





**Abb. 5** ▲ Livedovaskulopathie mit bizarren Narben (Capillaritis alba)

na benigna gehört somit zum Formenkreis der nodösen Vaskulitiden.

### Calciphylaxie

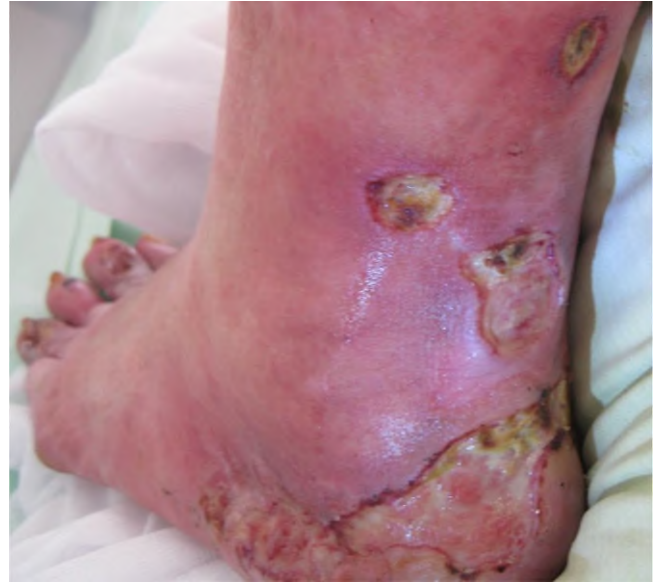Die Calciphylaxie ist gekennzeichnet durch ischämische Nekrosen der Haut, verursacht durch Kalzifikation von kutanen und subkutanen Gefäßen mit sekundärer Thrombosierung [5].

Mehrere Ursachen sind bislang für die Entstehung einer Calciphylaxie bekannt. Als häufigste Ursache ist ein Hyperparathyreoidismus mit Störungen des Kalzium-Phosphat-Haushalts durch chronisches Nierenversagen zu nennen. Seltener Ursachen wie Vitamin- K-Mangel und Diabetes mellitus werden berichtet [5]. Die Erkrankung hat eine sehr schlechte Prognose.

Klinisch präsentiert sich die Calciphylaxie meist in Form von Plaques, Nodi, bizarren Ulzera mit Nekroseplatten oder Livedozeichnung mit überproportionalem Schmerz zur gegebenen Hautläsion [5].

### Vaskuläre Ulzera

Das Ulcus cruris venosum und arteriosum betrifft typischerweise bestimmte Lokalisationen wie Ischämiezonen beim arteriellen Ulcus sowie distale Insuffizienzpunkte bei venösen Ulzera. Das Pyoderma gangraenosum hingegen kann an allen Lokalisationen auftreten, wobei Manifestationen an den Unterschenkeln häufig sind, da hier Traumata und zusätzliche Faktoren wie Stase das Auftreten begünstigen. In der Umgebung venöser Ulzera findet sich nahezu immer eine Dermato(lipo-)sklerose und oft eine Purpura jaune d'ocre, während das Pyoderma gangraenosum auf unveränderter Haut auftritt. Ein weiteres klinisches Unterscheidungsmerkmal ist der Ulkusrand, der beim akuten Pyoderma aufgeworfen



**Abb. 6** ▲ Ulzerierte Knoten bei nodöser Vaskulitis

und gerötet ist und manchmal (sterile) Pusteln aufweist, während bei vaskulären Ulzera und beim Ulcus hypertonicum Martorell die Ränder oft areaktiv erscheinen. Ein wichtiger klinischer Unterschied ist die Dynamik. Vaskuläre Ulzera entstehen und verändern sich über einen längeren Zeitraum, während das Pyoderma gangraenosum innerhalb von Tagen ulzeriert und schnell eine beträchtliche Größe erreichen kann.

### Verlauf und Prognose

Der Verlauf des PG ist sehr unterschiedlich und variiert je nach Subtyp, Ausprägung, Komorbiditäten und Zeitpunkt der Diagnose.

So kommt es beim medikamentenassoziierten PG nach Absetzen des kausalen Arzneimittels in den meisten Fällen zur Remission der Läsion, wohin gegen die übrigen Subtypen des PG mit einer bis zu 3-fach erhöhten Mortalität, verglichen zur Normalbevölkerung, einhergehen und oft nur auf gezielte immunsuppressive Therapie ansprechen bzw. sogar chronisch verlaufen [1, 17, 22].

Durch die schwierige Diagnostik kommt es häufig zu einer verspäteten Diagnosestellung oder Fehldiagnose, wodurch kontraproduktive Interventionen wie z. B. chirurgisches Débridement durchgeführt wer-

den, welche negative Auswirkungen auf den Krankheitsverlauf haben können [17].

Eine weitere Gefahr stellen Superinfektionen im Bereich der geschädigten Haut dar, welche durch die immunsuppressive Therapie begünstigt werden und oft lange unerkannt bleiben oder falsch interpretiert werden, was wiederum zu einer Sepsis führen kann.

### Therapie

Die Therapie des PG gestaltet sich oft als schwierig. Eine einheitliche Therapieempfehlung gibt es bis dato nicht. Bei allen singulären Läsionen <4 cm<sup>2</sup> bzw. bei peristomalen Läsionen, unabhängig von Begleiterkrankungen, empfiehlt die Leitlinie topische Glukokortikosteroide (GKS) Klasse 3–4 oder topische Calcineurininhibitoren (TCI) als Monotherapie. Bei größeren Läsionen sowie multiplen Läsionen ist in der Regel eine Systemtherapie, zusätzlich zur topischen Therapie indiziert. Hier variiert die Therapie, je nach Komorbidität [6, ■ Tab. 4]. Neben immunsuppressiven und -modulierenden Therapien wie oralen Glukokortikosteroiden, Cyclosporin A oder hoch dosierten Immunglobulinen kommen auch Biologika zum Einsatz, die einzelne Zytokine, beispielsweise TNF- $\alpha$ , IL-17 oder IL-1, blockieren. Vorsicht ist bei chirurgischen Sanierungen der Ulzera geboten, da die Traumatisierung des Gewebes einen

Tab. 4 AWMF, S1-Leitlinie Pyoderma gangraenosum, 2020			
–	PG bei CED oder RA	Maligne Erkrankung	Andere
1. Wahl	TNF- $\alpha$ -Inhibitor $\pm$ GKS	IVIG $\pm$ GKS	GKS und/oder CSA
2. Wahl	GKS und/oder CSA	GKS und/oder CSA	TNF- $\alpha$ -Inhibitor $\pm$ GKS
3. Wahl	IVIG $\pm$ GKS oder Immunsuppressiva $\pm$ GKS, AZA, MTX, MMF	TNF- $\alpha$ -Inhibitor oder Immunsuppressiva ggf. + GKS, AZA, MTX, MMF	IVIG $\pm$ GKS oder Immunsuppressiva $\pm$ GKS, AZA, MTX, MMF
4. Wahl	Therapieversuch mit anderen Biologika wie <i>Canakinumab</i> , <i>Anakinra</i> , <i>Ustekinumab</i> , <i>Secukinumab</i> , <i>Rituximab</i>		

*TNF- $\alpha$ -Inhibitor* Tumornekrosefaktor- $\alpha$ -Inhibitor, *GKS* Glukokortikosteroide, *PG* Pyoderma gangraenosum, *CED* chronisch entzündliche Darmerkrankung, *RA* rheumatoide Arthritis, *IVIG* intravenöse Immunglobuline, *CSA* Cyclosporin A, *AZA* Azathioprin, *MTX* Methotrexat, *MMF* Mycophenolat mofetil

negativen Einfluss auf den Krankheitsverlauf haben kann (Pathergiephänomen). Lediglich bei „ausgebrannten“ Ulzerationen ohne entzündliche Aktivität kann eine Decktdeckung durch eine Hauttransplantation erwogen werden, möglichst nur unter Systemtherapie und ohne stärkeres Wunddebridement.

### » Chirurgische Interventionen können zur Progression der Erkrankung führen

Systemische Steroide stellen in der Regel die First-line-Therapie dar. Meist wird in einer Dosis von 1 mg/kgKG Prednisolon oral begonnen mit langsamem Ausschleichen über Wochen angepasst an den klinischen Verlauf. Bei Rezidiven werden die oben genannten immunmodulierenden Komedikationen eingesetzt, um Steroide zu sparen. Cyclosporin A wird angelehnt an die Dosierung beim atopischen Ekzem oder bei der Psoriasis in einer Dosis von 2,5 mg/kgKG gegeben, verteilt auf zwei Einzeldosen. Auch bei Infliximab werden die Dosis und die Therapieintervalle analog zur Psoriasisstherapie gegeben.

Zusätzlich zu den in **Tab. 4** genannten Therapieoptionen finden seit einiger Zeit Januskinase-Inhibitoren (JAK-Inhibitoren) bei therapierefraktärem PG Anwendung [12]. Diese Therapieoption sollte insbesondere bei hämatologischen Grunderkrankungen erwogen werden, die ebenfalls mit JAK-Inhibitoren behandelt werden können. Hierbei konnten zum Teil komplette Remissionen von zuvor therapieresistenten Läsionen erzielt werden [22].

#### Fazit für die Praxis

- Die Diagnose des Pyoderma gangraenosum (PG) wird in erster Linie klinisch nach Ausschluss möglicher Differenzialdiagnosen gestellt. Unterschiedliche Präsentationen der einzelnen Subtypen machen die zeitgerechte Diagnose oft schwierig.
- Rasch progrediente entzündliche Nekrosen und Ulzera mit peripheren Pusteln in atypischer Lokalisation sollten differenzialdiagnostisch an ein PG denken lassen.
- Der histologische Nachweis eines neutrophilen Entzündungsinfiltrats gilt nicht als Beweis für das Vorliegen eines PG. Vielmehr dient die Histologie zum Ausschluss möglicher Differenzialdiagnosen.
- Diagnostische Scores sind nützliche Hilfsmittel bei suspekten Läsionen. Bewährt haben sich hierbei der Maverik- und der PARACELTUS-Score. Der Maverik-Score verlangt das Vorliegen eines neutrophilen Entzündungsinfiltrats, um die Diagnose PG stellen zu können.
- Chirurgische Sanierungen sollten nur bei zwingendem Bedarf erfolgen bzw. erst wenn keine entzündliche Aktivität mehr vorliegt, da ansonsten das Risiko einer überschießenden Reaktion der Läsion besteht.
- Bislang besteht keine einheitliche Empfehlung für das therapeutische Vorgehen bei PG. Das Therapiespektrum reicht hierbei von Absetzen eines kausalen Arzneimittels über topische Immunsuppressiva bis hin zu systemischen Immunsuppressiva und Biologika.

#### Korrespondenzadresse



#### Prof. Dr. Julia Welzel

Klinik für Dermatologie und Allergologie,  
Universitätsklinikum Augsburg  
Sauerbruchstraße 6, 86179 Augsburg,  
Deutschland  
julia.welzel@uk-augsburg.de

#### Einhaltung ethischer Richtlinien

**Interessenkonflikt.** B.P. Gerjol, S. Schuh und J. Welzel geben an, dass kein Interessenkonflikt besteht.

Für diesen Beitrag wurden von den Autoren keine Studien an Menschen oder Tieren durchgeführt. Für die aufgeführten Studien gelten die jeweils dort angegebenen ethischen Richtlinien.

#### Literatur

1. Alavi A, French LE, Davis MD et al (2017) Pyoderma gangraenosum: an update on pathophysiology, diagnosis and treatment. *Am J Clin Dermatol* 18:355–372
2. Ashchyan HJ, Nelson CA, Stephen S et al (2018) Neutrophilic dermatoses: pyoderma gangraenosum and other bowel- and arthritis-associated neutrophilic dermatoses. *J Am Acad Dermatol* 79:1009–1022
3. Binus AM, Qureshi AA, Li VW et al (2011) Pyoderma gangraenosum: a retrospective review of patient characteristics, comorbidities and therapy in 103 patients. *Br J Dermatol* 165:1244–1250
4. Braswell SF, Kostopoulos TC, Ortega-Loayza AG (2015) Pathophysiology of pyoderma gangraeno-

- sum (PG): an updated review. *J Am Acad Dermatol* 73:691–698
5. Chang JJ (2019) Calciphylaxis: diagnosis, pathogenesis, and treatment. *Adv Skin Wound Care* 32:205–215
  6. AWMF (2020) S1-Leitlinie Pyoderma gangrenosum. [https://www.awmf.org/uploads/tx\\_szleitlinien/013-0911\\_S1\\_Pyoderma-gangrenosum\\_2020-10\\_1.pdf](https://www.awmf.org/uploads/tx_szleitlinien/013-0911_S1_Pyoderma-gangrenosum_2020-10_1.pdf). Zugegriffen: 18. Juli 2021
  7. Egeberg A, Gisondi P, Carrascosa JM et al (2020) The role of the interleukin-23/Th17 pathway in cardiometabolic comorbidity associated with psoriasis. *J Eur Acad Dermatol Venereol* 34:1695–1706
  8. Filosa A, Filosa G (2018) Neutrophilic dermatoses: a broad spectrum of disease. *G Ital Dermatol Venereol* 153:265–272
  9. Fletcher J, Alhusayen R, Alavi A (2019) Recent advances in managing and understanding pyoderma gangrenosum
  10. George C, Deroide F, Rustin M (2019) Pyoderma gangrenosum—a guide to diagnosis and management. *Clin Med (Lond)* 19:224–228
  11. Gillard M, Anuset D, Maillard H et al (2018) Comorbidities of pyoderma gangrenosum: a retrospective multicentric analysis of 126 patients. *Br J Dermatol* 179:218–219
  12. Goldust M, Hagstrom EL, Rathod D et al (2020) Diagnosis and novel clinical treatment strategies for pyoderma gangrenosum. *Expert Rev Clin Pharmacol* 13:157–161
  13. Gregory MH, Ciorba MA, Deepak P et al (2019) Successful treatment of pyoderma gangrenosum with concomitant tofacitinib and infliximab. *Inflamm Bowel Dis* 25:e87–e88
  14. Ishiguro N, Kawashima M (2010) Cutaneous polyarteritis nodosa: a report of 16 cases with clinical and histopathological analysis and a review of the published work. *J Dermatol* 37:8593
  15. Jockenhofer F, Klode J, Kroger K et al (2016) Patients with pyoderma gangrenosum—analyses of the German DRG data from 2012. *Int Wound J* 13:951–956
  16. Khandpur S, Mehta S, Reddy BS (2001) Pyoderma gangrenosum in two siblings: a familial predisposition. *Pediatr Dermatol* 18:308–312
  17. Langan SM, Groves RW, Card TR et al (2012) Incidence, mortality, and disease associations of pyoderma gangrenosum in the United Kingdom: a retrospective cohort study. *J Invest Dermatol* 132:2166–2170
  18. Majmundar VD, Baxi K (2021) Livedoid vasculopathy. *StatPearls, Treasure Island (FL)*
  19. Marzano AV, Fanoni D, Antiga E et al (2014) Expression of cytokines, chemokines and other effector molecules in two prototypic autoinflammatory skin diseases, pyoderma gangrenosum and Sweet's syndrome. *Clin Exp Immunol* 178:48–56
  20. Mavarakis E, Ma C, Shinkai K et al (2018) Diagnostic criteria of ulcerative pyoderma gangrenosum: a Delphi consensus of international experts. *JAMA Dermatol* 154:461–466
  21. Mehrrens SH, Crawley JM (2015) Pyoderma gangrenosum. *Br J Hosp Med (Lond)* 76:C173–176
  22. Nasifoglu S, Heinrich B, Welzel J (2018) Successful therapy for pyoderma gangrenosum with a Janus kinase 2 inhibitor. *Br J Dermatol* 179:504–505
  23. Nerella P, Daniela A, Guido M et al (1985) Leukocyte chemotaxis and pyoderma gangrenosum. *Int J Dermatol* 24:45–47
  24. Nieto D, Sendagorta E, Rueda JM et al (2019) Successful treatment with ustekinumab and vacuum-assisted closure therapy in recalcitrant myelodysplastic syndrome-associated pyoderma

## Pyoderma gangrenosum—When inflammation becomes ulcerated

**Background:** Pyoderma gangrenosum (PG) is an autoinflammatory disease leading to ulceration of the skin. It should be considered in the differential diagnosis of ulcerative diseases.

**Objective:** What are the characteristics that differentiate PG from other ulcerative skin diseases?

**Material and method:** A literature search was performed and the S1 guidelines on PG were consulted. Clinical manifestations and processes are presented based on case reports.

**Results:** A PG is a rare but serious primarily sterile necrotizing skin disease that can occur as part of a syndrome and can be associated with comorbidities from the autoinflammatory spectrum. The diagnosis is usually made clinically. It is not uncommon for the PG to be a diagnosis of exclusion and 70% of the ulcers occur on the lower legs. Treatment options include immunosuppressants and biologics.

**Conclusion:** The PG is an important differential diagnosis of lower leg ulcers and should be considered when appropriate comorbidities are present and other causes have been excluded.

### Keywords

Ulceration · Autoinflammation · Neutrophilic dermatosis · Inflammatory ulcer cruris · Immunosuppressive agents

- gangrenosum: case report and literature review. *Clin Exp Dermatol* 44:116–119
25. Owczarczyk-Saczonek A, Zdanowska N, Wanczyk-Dreczewska B et al (2020) Pyoderma gangrenosum-like lesions provoked by botulinum injections. *Dermatol Ther* 33:e13227
  26. Poiraud C, Gagey-Caron V, Barbarot S et al (2010) Cutaneous, mucosal and systemic pyoderma gangrenosum. *Ann Dermatol Venereol* 137:212–215
  27. Rogalski C, Sticherling M (2007) Panarteriitis cutanea benigna—an entity limited to the skin or cutaneous presentation of a systemic necrotizing vasculitis? Report of seven cases and review of the literature. *Int J Dermatol* 46:817–821
  28. Shore RN (1976) Pyoderma gangrenosum, defective neutrophil chemotaxis, and leukemia. *Arch Dermatol* 112:1792–1793
  29. Wang JY, French LE, Shear NH et al (2018) Drug-induced pyoderma gangrenosum: a review. *Am J Clin Dermatol* 19:67–77
  30. Zuo KJ, Fung E, Tredget EE et al (2015) A systematic review of post-surgical pyoderma gangrenosum: identification of risk factors and proposed management strategy. *J Plast Reconstr Aesthet Surg* 68:295–303