

## Vorbereitung zur Facharztprüfung HNO: Folge 29

K. Nagel, Johannes Zenk

### Angaben zur Veröffentlichung / Publication details:

Nagel, K., and Johannes Zenk. 2017. "Vorbereitung zur Facharztprüfung HNO: Folge 29." HNO 65 (4): 337-40. <https://doi.org/10.1007/s00106-017-0345-9>.

### Nutzungsbedingungen / Terms of use:

licgercopyright

Dieses Dokument wird unter folgenden Bedingungen zur Verfügung gestellt: / This document is made available under the following conditions:

**Deutsches Urheberrecht**

Weitere Informationen finden Sie unter: / For more information see:

<https://www.uni-augsburg.de/de/organisation/bibliothek/publizieren-zitieren-archivieren/publizieren>



# Vorbereitung zur Facharztprüfung HNO

## Folge 29

### Fallschilderung für den Prüfungskandidaten

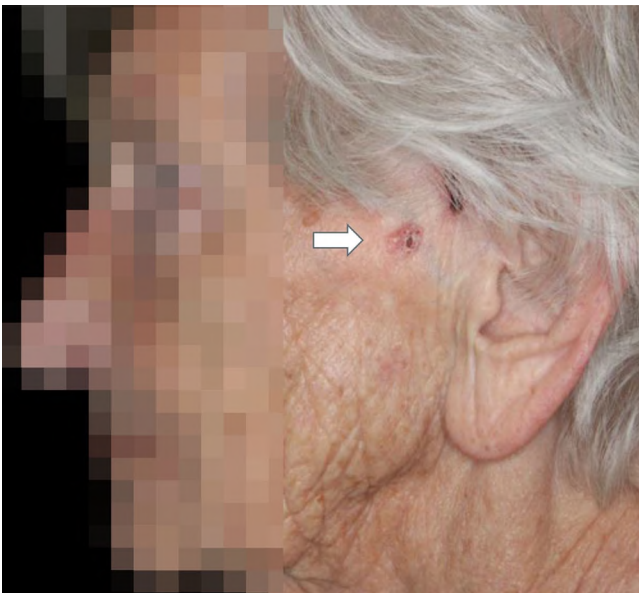Zwei Patienten, 85 und 65 Jahre alt, stellen sich mit den in **Abb. 1 und 2** dargestellten Hautveränderungen vor. In beiden Fällen sind alle übrigen HNO-ärztlichen Spiegelbefunde regelrecht. Beide Hauttumoren sind vor zirka einem Jahr erstmals bemerkt worden. Eine initiale lokale Therapie führte zu keiner Verbesserung des Befundes.

Beide Patienten haben bisher im HNO-Fachgebiet keine Beschwerden und daher keine Operationen gehabt.

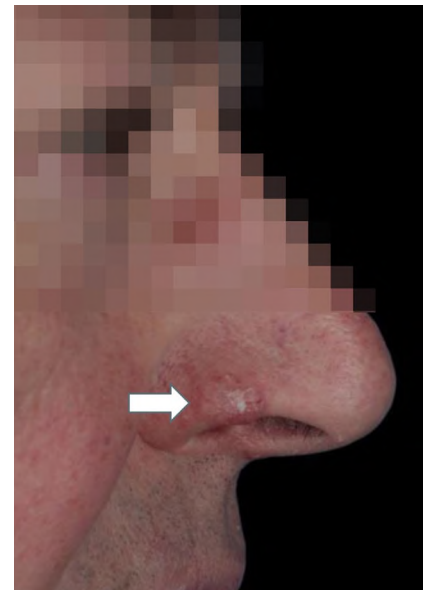Die Medikamenten- und Allergieanamnese ist jeweils unauffällig. Gleiches gilt für die Alkohol- und Nikotinanamnese.

Bei der klinischen Untersuchung zeigt sich in einem Fall eine flach-erhabene, gut verschiebliche, nicht druckdolente, umschriebene rötliche Läsion mit einer zentralen Kruste auf dem Jochbogen links. Im anderen Fall findet sich eine flach-erhabene, verschiebliche, rötliche Läsion mit polyzyklischem Randsaum, Teleangiektasien und zentraler Schuppung auf dem rechten Nasenflügel. Endonasal zeigt sich eine glatte Haut bzw. Schleimhaut.

- Welche Verdachtsdiagnose ist aufgrund der Vorgeschichte, der Symptomatik und des klinischen Befundes wahrscheinlich?
- Welche weitere Diagnostik bzw. Bildgebung würden Sie durchführen?
- Welche Differenzialdiagnosen sind möglich?
- Kennen Sie die Ätiologie der Erkrankung?
- Im Fall einer operativen Therapie: Wie planen Sie Ihr Vorgehen?
- Kennen Sie alternative Therapieverfahren gegen diese Erkrankung?



**Abb. 1** ◀ Hautveränderung präaurikulär, 85-jährige Patientin



**Abb. 2** ▲ Hautveränderung an der Nase, 65-jähriger Patient

## Verdachtsdiagnose

In Zusammenschau sprechen die klinischen Befunde und morphologischen Kriterien der Tumore beider Patienten für das Vorliegen eines Basalzellkarzinoms. Typischerweise treten Basalzellkarzinome im Gesichtsbereich auf, insbesondere in stark sonnenexponierten Arealen. Die Läsionen sind umschrieben und zeigen die charakteristische polyzyklische Randformation und Teleangiektasien. Zusätzlich ist das langsame Wachstum ein Hinweis auf ein Basalzellkarzinom. Eine Anamnesedauer von mehreren Jahren ist nicht selten. Die Diagnosesicherung muss über eine Biopsie oder – falls möglich – über eine komplette Exzision erfolgen.

## Differenzialdiagnose

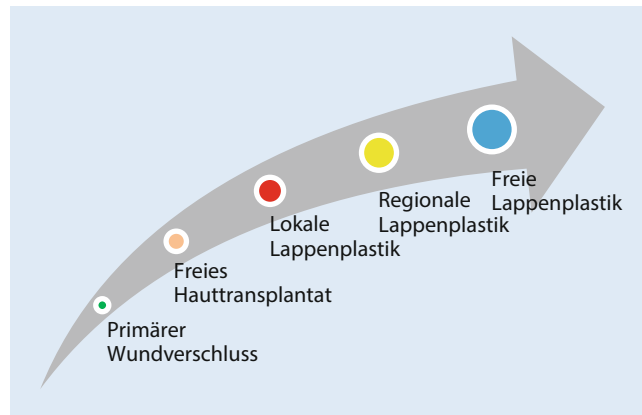
Hier kommen grundsätzlich alle gut- und bösartigen Hautveränderungen infrage:

- aktinische Keratose,
- seborrhoische Keratose,
- senile Angiofibrome,
- Keratoakanthom,
- M. Bowen,
- Spinaliom,
- Plattenepithelkarzinome,
- malignes Melanom.

Allerdings ist die Diagnose des Basalzellkarzinoms aufgrund seiner markanten Morphologie i. d. R. eine Blickdiagnose.

## Ätiologie und Pathogenese

Das Basalzellkarzinom (Basaliom oder „basal cell carcinoma“, BCC) gehört weltweit zu den häufigsten Krebsformen. Das Wachstum ist zwar langsam, erfolgt aber infiltrativ und aggressiv destruierend bezüglich der benachbarten Strukturen. Betroffen sind hauptsächlich Patienten jenseits des 60. Lebensjahrs, wobei das Durchschnittsalter in den jüngsten Dekaden rapide abnimmt. Die Hauptursache für die Entstehung ist die chronische UV-Exposition. Zusätzlich



**Abb. 3** ◀ Eskalationsschema zur Auswahl der Operationstechnik

spielen Arsen-, Strahlenexposition und genetische Disposition eine ätiologische Rolle.

Die Metastasierung in lokoregionale Lymphknoten oder Organmetastasen treten in aller Regel nicht auf. Allerdings sind in der Literatur Einzelfälle von Metastasen beschrieben.

Die Karzinome gehen aus der basalen Zellschicht der Epidermis hervor, woher sie ihren Namen haben.

## Diagnostik

Die Diagnose ist in den meisten Fällen eine Blickdiagnose, anschließend folgt die histologische Untersuchung einer Biopsie oder Exzisionsbiopsie. Eine hochauflösende Sonographie kann Aufschluss über die Infiltrationstiefe geben. Bei stark pigmentierten Basalzellkarzinomen hilft die Auflichtmikroskopie zur Abgrenzung von Differenzialdiagnosen. Bei großen, lokal destruierenden Prozessen im Kopf-Hals-Bereich ist eine Computertomographie oder Magnetresonanztomographie zur Ausdehnungsbestimmung hilfreich.

## Therapie

Die Behandlungsmethode ist von der Größe, Infiltrationstiefe und Lokalisation des Tumors sowie vom Alter und Allgemeinzustand des Patienten abhängig. Im Fall einer operativen Therapie gilt es, die Farbe der Haut, Textur und Behaarung sowie die Gesichtssymmetrie zu berücksichtigen. Außerdem stehen bei der sekundären Deckung von Gesichtsdéfekten funktionelle Aspekte im Vordergrund (Augen- oder Mund-

schluss oder die freie Nasenatmung). Um zusätzlich ein ästhetisch ansprechendes Ergebnis zu erreichen, müssen 4 anatomische Qualitäten berücksichtigt werden:

- Mimik,
- Durchblutung,
- Gesichtsfelderung und die
- RST-Linien (Hautspannungslinien, „relaxed skin tension lines“).

Die Auswahl der Operationstechnik folgt nach einem Eskalationsschema (▣ **Abb. 3**).

Wenn möglich, ist die chirurgische Exzision mit primärem Wundverschluss die Therapie der Wahl. Die Exzision muss im „Gesunden“ erfolgen, d. h., dass der Tumor histologisch kontrolliert vollständig entfernt wird. So kann ein Residualtumor mit größter Sicherheit vermieden werden. Da Basalzellkarzinome die Eigenschaft haben, unter der Haut sternförmige Ausläufer auszubilden, sind oft mehrere Exzisionen mit histologischer Kontrolle notwendig, um die R0-Situation (tumorfreie Resektionsränder) zu erreichen.

Im Gesicht stellt der am sonstigen menschlichen Körper übliche Sicherheitsabstand von 4–5 mm den Chirurgen vor eine zusätzliche Herausforderung, die oft nicht eingehalten werden kann. Aufgrund der Nähe der Resektionsgrenzen zu funktionell wichtigen Strukturen, wie z. B. Lidkanten oder Mundwinkel, werden Lappenplastiken notwendig, die eine Geweberschiebung oder -rotation entlang von gewünschten Vektoren und innerhalb von ästhetischen Untereinheiten ermöglichen. Die Kunst des

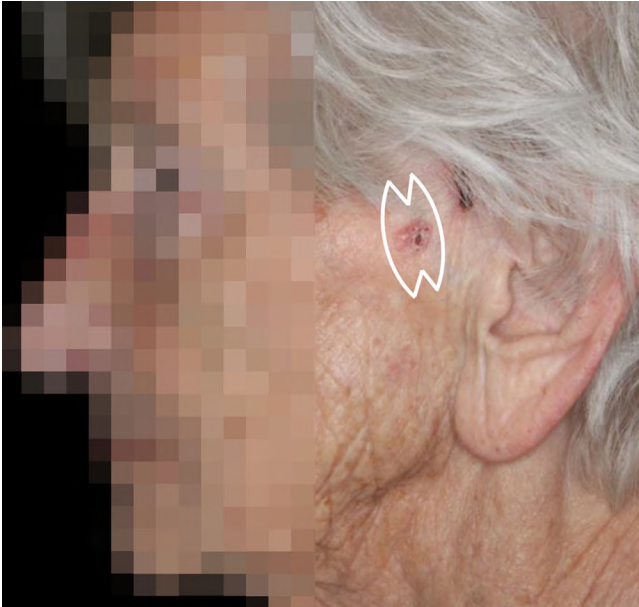

Abb. 4 ▲ Ellipsoide Exzision mit M-Plastik und V-Y-Wundverschluss

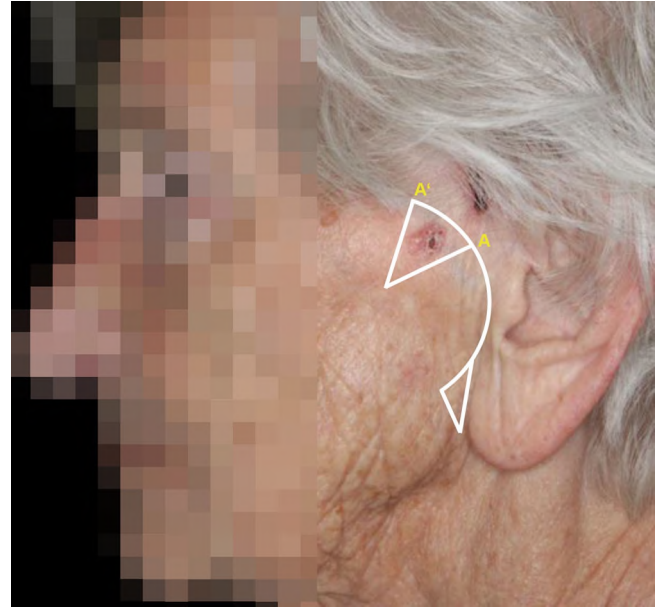


Abb. 5 ▲ Rotationslappen

funktionell optimalen und gleichzeitig ästhetischen Defektverschlusses ist die individuelle Lösungsfindung für jeden Defekt. Die resultierenden Narben kommen hierbei auf den Grenzen der Gesichtsfelder oder entlang der RST-Linien zu liegen.

### Einteilung von Lappenplastiken

Bei einem Wundverschluss ohne spezielle Lappenplastik werden die Wundränder aufeinander zu bewegt und so die Wunde adaptiert. Bei lokalen Hautlappenplastiken hingegen werden die Wundränder gegeneinander verschoben, um den Wundverschluss zu erreichen. Geschickte Positionierung der Inzisionen verhindert den Hebedefekt.

Lappenplastiken lassen sich nach unterschiedlichen Kriterien einteilen:

- Blutversorgung: randomisiert oder axial,
- Lokalisation: lokal, regional oder fern,
- Design: rhomboid, „bilobed“, Z-Plastik,
- Methode des Gewebetransfers: Rotation, Transposition, Interposition, Verschiebelappen, Gleitlappen.

Lokale Lappenplastiken im Gesicht sind meist randomisiert durchblutet. Die Blutversorgung erfolgt hierbei über Gefäß-

anastomosen aus dem tiefen dermalen Plexus in den superfiziellen papillären Plexus. Ein günstiges Längen-Breiten-Verhältnis ist 3:1. Gestielte Regional- oder Insellappenplastiken sind aufgrund ihrer axialen Gefäßversorgung nicht limitiert durch das Längen-Breiten-Verhältnis. Daher können Lappenplastiken mit axialem Gefäßverlauf größere oder weiter entfernte Hautdefekte verschließen.

In der Praxis erfolgt der Gewebetransfer i. d. R. über kombinierte Mechanismen, wie z. B. eine Rotation mit zusätzlicher Gleit- oder Verschiebekomponente. Die Namensgebung des Lappens sollte sich nach der dominierenden Komponente richten.

Als generelle Regel gilt: Wähle stets die einfachste Methode!

### Ellipsoide Exzision

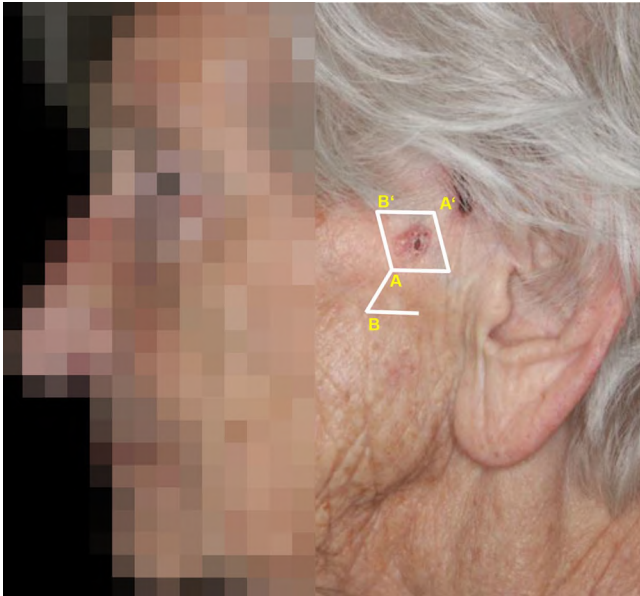Die einfachste Methode der Exzision ist eine ellipsoide Form um die Läsion (Abb. 4). Die Orientierung entlang der RST-Linien und eine ausreichende Mobilisierung der Wundränder (2 cm) ermöglichen bei kleineren Tumoren oft einen spannungsfreien Wundverschluss und eine kosmetisch unauffällige Wundheilung. Das Längen-Breiten-Verhältnis der ellipsoiden Form sollte 2,5:1 bis 3:1 betragen. Dies verhindert das Entstehen

einer „Dog-Ear-Deformität“. Hierbei rotiert die Haut um einen fixen Punkt und wirft sich kosmetisch ungünstig kegelförmig auf. Die Länge der Ellipse lässt sich mit einer M-Plastik und einem V-Y-Wundverschluss zusätzlich reduzieren.

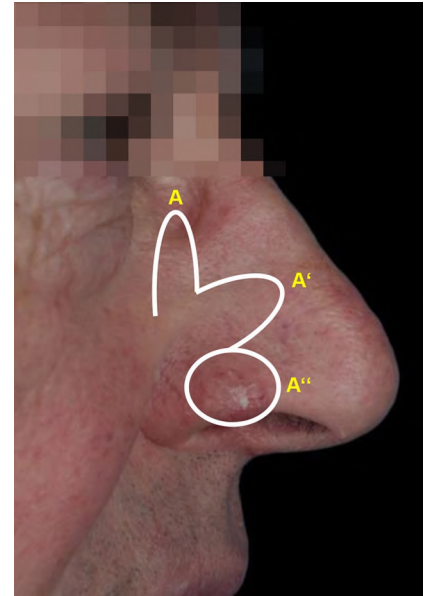### Rotationslappen

Die Geweberotation (Abb. 5) eignet sich sehr gut zum Verschluss von dreieckigen Defekten. Aufgrund der breiten Basis können auch größere Defekte verschlossen werden. Insbesondere für große Defekte im Bereich der Wange lässt sich die Inzision über die präaurikuläre Hautfalte hinweg nach zervikal über die vordere Kante des M. trapezius erweitern. So kann die Haut des posterioren Halsdreiecks mobilisiert werden. Auch für Defekte im Bereich der kaum elastischen Kopfhaut eignen sich Rotationslappenplastiken.

Das Längenverhältnis des Umfangs des Lappens zum Umfang des Defektdreiecks sollte mindestens 4:1 betragen. Gleichzeitig, wenn es die Lokalisation des Tumors zulässt, sollte die Lappenbasis möglichst nach kaudal orientiert sein. Durch verbesserten Lymphabfluss wird so ein postoperatives Ödem minimiert.



**Abb. 6** ◀ Transpositionsflappen, rhomboides Design



**Abb. 7** ▲ Transpositionsflappen, „bilobed flap design“

## Transpositionsflappen

Transpositionsflappen gibt es in vielen unterschiedlichen Formen, die sich für eine ebensolche Vielzahl an Situationen eignen. Bei der Transposition von Gewebe wird ein gestielter Lappen aus der Umgebung des Defekts über eine bogenförmige Rotation um einen fixen Drehpunkt an der Basis des Lappens in den Defekt verlagert. Der Unterschied zum Rotationslappen besteht darin, dass die Rotationsachse linear bleibt und nicht kurvenlinear ist, wie bei der Rotationslappenplastik.

Klassische Transpositionsflappen sind der rhomboidale Lappen, der „bilobed flap“ und die Z-Plastik.

Der *rhomboidale Lappen* (▣ **Abb. 6**) besteht aus einem 60–120° äquilateralem Parallelogramm. Der Defekt wird rhombisch rausgeschnitten und ein gestielter, seitlicher Lappen wird in den Defekt gedreht. Grundsätzlich bestehen 4 Varianten für den seitlichen Lappen. Der rhomboidale Lappen eignet sich gut für Defekte im Bereich der Wange und Schläfe. Die Spannung der Wundränder konzentriert sich auf die Spenderregion. Daher sollte beim Lappendesign darauf geachtet werden, dass die Haut der Spenderregion eine gute Elastizität besitzt. Der rhomboidale Lappen lässt sich kombinieren, sodass mehrere Lappen einen grö-

ßeren rechteckigen oder kreisförmigen Defekt verschließen können.

Der „*bilobed flap*“ besteht aus 2 Transpositionsflappen mit einer gemeinsamen Basis (▣ **Abb. 7**). Der erste Lappen (A') hat nahezu die Breite des Primärdefekts, der zweite Lappen (A) ist schmaler und länger. Der Lappen eignet sich gut für kleine Defekte (1–2 cm) im Bereich des Nasenflügels oder der Wange.

Die *Z-Plastik* erfolgt durch 2 gleich große dreieckige Transpositionsflappen, die gegeneinander verschoben werden. Sie ermöglicht die Neuorientierung der Verlaufsrichtung einer Narbe entlang der Gesichtsfeldgrenzen oder RST-Linien, die Umverteilung von Hautspannungen und die Verlängerung einer kontrahierten Narbe. Diese Eigenschaften sind insbesondere bei der Narbenrevision nützlich. Außerdem kann Zugspannung von anatomisch wichtigen Strukturen wie Augen- oder Mundwinkel ferngehalten oder umgelenkt werden.

## Vollhauttransplantat

Abschließend gilt es, die Verwendung eines Vollhauttransplantats („full-thickness skin graft“) zu erwähnen, welches in vielen Fällen eine erfolgreiche und unkomplizierte Behandlungsoption darstellt. Im Kopf-Hals-Bereich eignet sich die retroaurikuläre oder supraklavikuläre

Haut als Spenderregion. Die Transplantate schrumpfen nicht und behalten ihre Textur, Farbe und ggf. auch ihren Haarwuchs. Dies kann sowohl Vor- als auch Nachteil sein.

Voraussetzung für eine erfolgreiche Einheilung ist ein ausreichend durchbluteter Wundgrund im Empfängerdefekt. In den ersten 2 Tagen erfolgt die Versorgung des Transplantats über Nährstoffe aus Plasmaexsudat. Dabei beginnt bereits im gleichen Zeitraum die Neovaskularisierung. Ab dem 4.–5. postoperativen Tag erfolgt Lymphabfluss. Die Blutversorgung sollte ab dem 9. Tag erfolgreich stattfinden.

## Korrespondenzadresse

**Dr. K. Nagel, MBA**

Klinik für Hals-Nasen-Ohren-Heilkunde, Kopf- und Halschirurgie, Klinikum Augsburg  
Sauerbruchstr. 6, 86179 Augsburg, Deutschland  
kaiuwe.nagel@klinikum-augsburg.de

## Einhaltung ethischer Richtlinien

**Interessenkonflikt.** K. Nagel und J. Zenk geben an, dass kein Interessenkonflikt besteht.

Dieser Beitrag beinhaltet keine von den Autoren durchgeführten Studien an Menschen oder Tieren. Alle Patienten, die über Bildmaterial oder anderweitige Angaben innerhalb des Manuskripts zu identifizieren sind, haben hierzu ihre schriftliche Einwilligung gegeben.