

Optische Kohärenztomographie

Die optische Kohärenztomographie (OCT) ist eine nichtinvasive Methode zur hochauflösenden Darstellung von Gewebe in vivo. Sie wurde in den 90er-Jahren des letzten Jahrtausends entwickelt und hat sich bisher lediglich in der Ophthalmologie zur Darstellung des vorderen Augenabschnittes und des Augenhintergrundes als Routinemethode etablieren können. In der Dermatologie wurden Studien zur Diagnostik von Hauttumoren und entzündlichen Hauterkrankungen sowie zur Verlaufsbeobachtung und zur Quantifizierung von Therapieeffekten durchgeführt.

Methode

OCT ist ein interferometrisches Verfahren, bei dem Licht in das zu untersuchende Gewebe eingestrahlt wird. Der aus dem Gewebe zurückgestreute Lichtanteil wird mit einem Referenzlicht verglichen. Beide Strahlen können nur dann miteinander

interferieren, wenn sich die Weglängen innerhalb der Kohärenzlänge treffen. Diese bestimmt somit die axiale Auflösung [9]. Für OCT setzt man breitbandige Lichtquellen (Superlumineszenzdiode) oder ultrakurz gepulste Laser im nahen Infrarotbereich mit entsprechend kurzen Kohärenzlängen ein, mit denen eine Auflösung von 15 μm oder niedriger erreichbar ist. Die Eindringtiefe des Infrarotsignals in der stark streuenden Haut ist limitiert und liegt bei ungefähr 1 mm. Aus dem axial zurückreflektierten Einzelsignal (A-Scan) können wie beim Ultraschall durch Lateralverschiebung 2- und 3-dimensionale Bilder nahezu in Echtzeit dargestellt werden, die einen Hautausschnitt von mehreren Millimetern Länge repräsentieren. Mit diesen Parametern lassen sich in vertikalen Tiefschnitten Hautveränderungen bis in die mittlere Dermis hinein nachweisen. Die Auflösung ermöglicht die Beurteilung architektonischer Veränderungen und größerer Zellverbände sowie teilweise auch von großen Einzelzel-

len. Die OCT-Bilder geben Informationen über die Eigenschaften des Gewebes, die durch Absorption, Reflexion, Brechung und Streuung beeinflusst werden, wobei die Zusammensetzung des Gewebes und die Partikelgröße eine Rolle spielen.

Die OCT-Bilder geben Informationen über die optischen Eigenschaften des Gewebes

Neben der rein morphologischen Bildinformation stärker oder schwächer reflektierender Strukturen lassen sich an den Bildern Schichtdicken [2] und Signalintensitäten in verschiedenen Tiefen berechnen. Als interferometrische Methode eignet sich OCT außerdem zur Messung des Brechungsindex des Gewebes [11]. Durch technische Modifikationen können ähnlich wie beim Ultraschall eine Elastizitätsbestimmung [13, 24] und eine Messung des Blutflusses über den Dopplereffekt [10] erfolgen. Die Lichtpolarisation gibt außerdem zusätzliche Informationen über Kollagenveränderungen, die bei Hauttumoren und bei Wundheilung von diagnostischem Interesse sein könnten [20, 25, 26].

Es gibt inzwischen einzelne kommerziell erhältliche OCT-Geräte mit flexiblen Handstücken, mit denen nahezu jedes Hautareal erreichbar ist und aufgenommen werden kann (■ Abb. 1).

OCT von Hauterkrankungen

Entzündliche Hauterkrankungen führen zu Strukturveränderungen, die im OCT-Bild sichtbar sind. Ekzemreaktionen, hier speziell eine durch Natriumlaurylsulfat




Abb. 1 ◀ OCT-Gerät Callisto (Thorlabs Lübeck AG)

induzierte irritative Kontaktdermatitis, zeigen ein verdicktes Eintrittssignal durch die Hyper- und Parakeratose. Die durch Spongiose und nachfolgende Proliferation akantotische Epidermis lässt sich im Verlauf mittels OCT vermessen. Entzündliche Infiltrate und Ödem in der Dermis führen zu einer stärkeren Signalabschwächung [30].

Bei psoriatischer Haut zeigen sich im OCT-Bild ähnliche Veränderungen [18, 30]. Auch hier sind eine Quantifizierung und Verlaufsbeobachtung ebenso wie eine Beurteilung von Therapieeffekten möglich. Bei starker Schuppung ist das Eintrittssignal mehrlagig, oft mit einem darunter liegenden Signalschatten. Es zeigt sich meist eine massive Akanthose, verbunden mit einem durch die Papillomatose schlechter abgrenzbaren Übergang zwischen Epidermis und Dermis. In Letzterer sind deutlich erweiterte Blutgefäße auffällig. Intraepidermale Pusteln erscheinen als mit signalreichem Material gefüllte Hohlräume.

Bei Blasen bildenden Autoimmundermatosen lässt sich die Höhe der Spaltbildung, intra- oder subepidermal, im OCT-Bild erkennen [14]. Die mit Serum gefüllten Blasen stellen sich als signalfreie Hohlräume dar.

In einer Pilotstudie zur Diagnostik einer Onychomykose konnten Pilzelemente als signalreiche Strukturen in der strukturell veränderten Nagelplatte nachgewiesen werden [1].

Im Bereich der Wundheilung [3] kann mittels OCT nichtinvasiv das Ausmaß von Wunden und der umgebenden Gewebeschädigung ermittelt und im Verlauf beobachtet werden (■ **Abb. 2**).

OCT von Hauttumoren

Durch den Melaningehalt stellen sich pigmentierte Hauttumoren im OCT-Bild als stark streuende Strukturen dar. Bei melanozytären Nävi sind größere Nester abgrenzbar. Ebenso lassen sich morphologische Veränderungen der Epidermis wie Akanthose, Atrophie, Ulzeration oder Verlängerung der Reteleisten mittels optischer Kohärenztomographie visualisieren. In malignen Melanomen ist die Signalverteilung im Vergleich zu melanozytären Nävi deutlich unregelmäßiger.

Die Epidermis-Dermis-Grenze, die in gesunder Haut und bei überwiegend dermalen Nävi durch die Änderung der optischen Eigenschaften von Keratinozyten zum Kollagen deutlich sichtbar ist, verschwindet in OCT-Bildern von malignen Melanomen durch die Infiltration der basalen und suprabasalen Epidermis von Tumorzellen meist vollständig. Stark pigmentierte Melanozyten und Melanophagen können darunter liegende Signalschatten durch eine Totalreflexion verursachen. Innerhalb der Epidermis sind der Kontrast zwischen Melanozyten und Keratinozyten und die Auflösung in den meisten Fällen zu gering, um die pagetoid Durchsetzung der Epidermis durch Melanomzellen zu detektieren. Dadurch ist es mit OCT nicht möglich, eine eindeutige Differenzialdiagnose zwischen benignen und malignen Pigmenttumoren zu vollziehen [8]. Systematische Studien zur Diagnostik von Pigmenttumoren mittels OCT hinsichtlich Spezifität und Sensitivität fehlen zudem noch.

Basalzellkarzinome und andere epitheliale Hauttumoren lassen sich mittels optischer Kohärenztomographie besser darstellen und damit einfacher diagnostizieren als pigmentierte Läsionen [16, 17]. Dies liegt daran, dass sich Epidermis und Dermis bzw. Epithel- und Bindegewebe im OCT-Bild unterschiedlich darstellen und die dermoepidermale Junction gut abgrenzbar ist. Somit können von der Epidermis ausgehende Tumorzellverbände vom umgebenden Stroma unterschieden werden. In den OCT-Bildern zeigen sich Hyperkeratosen ebenso wie Krustenauflagerungen, zystische Anteile und die dem Tumor aufgelagerten Teleangiectasien in besonders typischer Weise. Auch die Wachstumsart des Basalzellkarzinoms – solide oder fibrosierend – lässt sich in der Regel erkennen. Die seitliche Tumorbegrenzung mit dem Übergang zu gesunder Haut ist visualisierbar, während bei den meisten Basaliomen die Tumoreruntergrenze zu tief liegt, um sie mit OCT detektieren zu können.

Bei aktinischen Keratosen zeigt sich eine zapfenartige Verdickung der Epidermis mit aufgelagerter kompakter Hornschicht (■ **Abb. 3**).

J. Welzel

Optische Kohärenztomographie

Zusammenfassung

Die optische Kohärenztomographie (OCT) ermöglicht in vivo eine hochauflösende Darstellung der Haut. An Tiefschnitten von mehreren Millimetern Länge und einer Eindringtiefe des Lichtsignals bis in die mittlere Dermis können architektonische Details nichtinvasiv beurteilt und im Verlauf beobachtet werden. Die Auflösung ist nicht hoch genug, um zelluläre Veränderungen zu visualisieren. In verschiedenen Studien wurde OCT systematisch eingesetzt, um den Stellenwert als diagnostische Methode in der Dermatologie zu beurteilen. Mit der aktuellen technischen Konfiguration eignet sich OCT zur Objektivierung von Therapieeffekten und zur nichtinvasiven Verlaufsbeurteilung von Hautveränderungen.

Schlüsselwörter

Optische Kohärenztomographie · Dermatologie · Nichtinvasive Bildgebung · Hauterkrankungen · Hauttumoren

Optical coherence tomography

Abstract

Optical coherence tomography (OCT) is a high-resolution imaging method for in vivo investigation of the human skin. In cross-sectional images of several millimeters length with a penetration depth of the light signal into deeper parts of the dermis, architectural details of the upper skin layers can be assessed and monitored non-invasively over time. The resolution is not high enough to visualize cellular details. Several studies have been performed using OCT to assess its significance as a diagnostic tool for dermatology. The actual technical configuration of OCT is suitable to assess therapeutic effects objectively and to observe skin changes over time.

Keywords

Optical coherence tomography · Dermatology · Non-invasive imaging · Skin diseases · Skin tumors

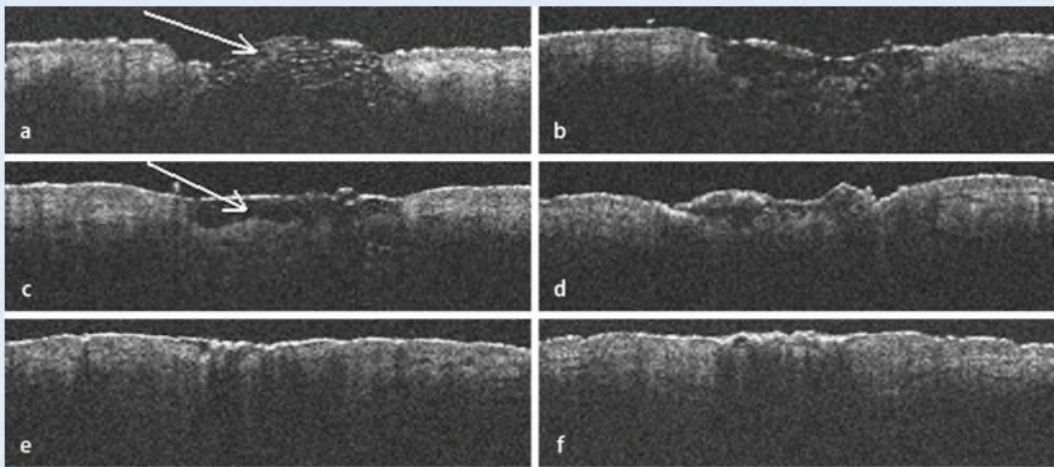


Abb. 2 ◀ OCT von Wundheilung einer 3-mm-Stanzbiopsie am Unterarm. **a** Direkt danach wölbt sich Fettgewebe (*Pfeil*) in der Wunde vor, **b** nach 4 und **c** nach 7 Tagen ist der Defekt durch eine Blutkruste (*Pfeil*) bedeckt. Nach **d** 13, **e** 18 und zuletzt nach **f** 26 Tagen zeigt sich eine zunehmende Reepithelisierung. 4×1,5 mm

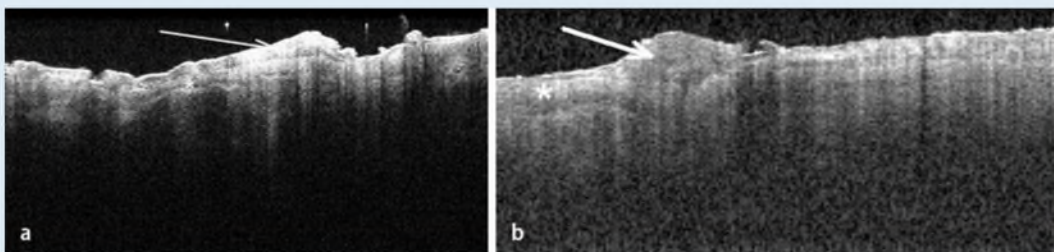


Abb. 3 ◀ Aktinische Keratosen an der Stirn. Zentral ist eine deutliche Verdickung des Stratum corneum (*Stern*) und der Epidermis (*Pfeil*) zu sehen. 4×1,8 mm

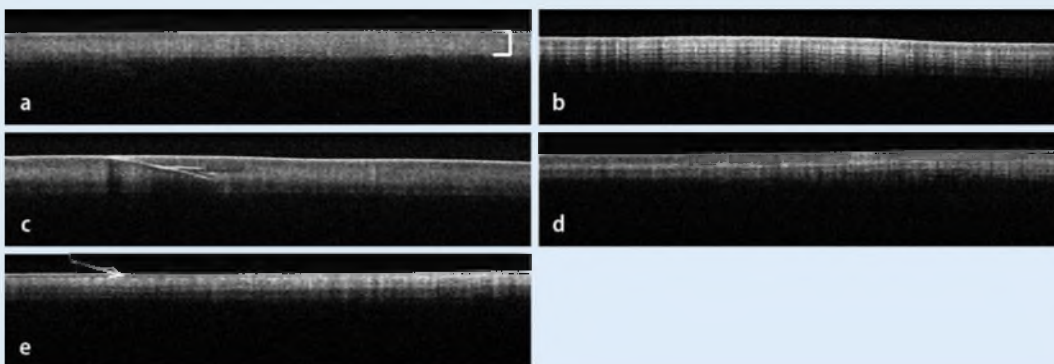


Abb. 4 ▲ OCT von Fingernägeln, jeweils gesunder Mittelfingernagel verschiedener Probanden, 4×0,9 mm. **a** Die Nagelplatte (*Klammer*) ist homogen, signalreich und scharf begrenzt zum signalarmen Nagelbett. **b** Teilweise erscheint die Nagelplatte geschichtet mit zahlreichen signalreichen Streifen. **c** Kleine Defekte sind signalreich, teils mit darunter liegendem Signalschatten. **d, e** Nagel vor und nach einem 30 min Handbad in Wasser. Direkt nach dem Bad zeigt sich kurzfristig ein schmales signalarmes Band direkt unter dem Eintrittssignal (*Pfeil*)

OCT eignet sich zur Diagnostik und Verlaufskontrolle von Präkanzerosen und oberflächlichen epithelialen Hauttumoren

Somit eignet sich OCT insbesondere zur Diagnostik und Verlaufskontrolle von Präkanzerosen und oberflächlichen epithelialen Hauttumoren, wenn eine nichtchirurgische Therapie eingeleitet wird und Biopsien vermieden werden sollen.

OCT von Therapieeffekten

Mittels OCT wurden verschiedenartige Einflüsse auf gesunde Haut untersucht. Eine Behandlung der Hautoberfläche mit verschiedenen Cremes, Salben oder Ölen führt unspezifisch zu einer verminderten Reflexivität der Oberfläche, somit zu einem erniedrigten Eintrittspeak im A-Scan und zu einer erhöhten Penetrationstiefe des Signals [31]. Ähnliche Effekte ließen sich auch für Glycerin nachweisen, das zu einem Angleichen des Brechungsindex und somit ebenfalls zu einer

verbesserten „Durchsichtigkeit“ der Haut führt [28]. Quelleffekte durch Okklusion oder hydratisierende Externa lassen sich durch eine Zunahme der Hornschichtdicke quantifizieren.

Die gesunde Nagelplatte ist homogen signalarm und zeichnet sich zu meist durch eine Schichtung mit signalreicheren zentralen Anteilen aus. Es besteht eine große intra- und interindividuelle Spannbreite von Nageldicke und -struktur (■ **Abb. 4**). Kurzfristige Quelleffekte an Nägeln oder Hornschicht durch

Hydratation sind mittels OCT nachweisbar und einfach quantifizierbar.

UV-induzierte Veränderungen wie Parakeratose und Akanthose lassen sich identifizieren. Eine vermehrte Pigmentierung führt zu einer lokalisierten Änderung des Streukoeffizienten [6].

OCT kann bereits frühe Nebenwirkungen einer Steroidtherapie auf die Epidermis nachweisen

Steroide führen in Abhängigkeit ihrer Wirkstärke und der Anwendungsdauer zu einer epidermalen und dermalen Atrophie. Bisheriger Goldstandard zur Quantifizierung von kutanen Nebenwirkungen topischer Steroide ist die hochfrequente Sonographie, mit der sich allerdings aufgrund der geringen Auflösung nur die dermale Atrophie, nicht aber epidermale Veränderungen darstellen lassen. In einer Studie, bei der verschiedene Steroide über Wochen auf gesunde Haut aufgetragen wurden, konnte gezeigt werden, dass mittels OCT eine Verdünnung der Epidermis bereits nach wenigen Tagen Applikation nachweisbar ist, während die mittels Ultraschall gemessene Dermisdicke erst später und insgesamt geringer abnimmt. Der Unterschied in der atrophogenen Wirkung zwischen den Steroiden verschiedener Stärkeklassen ließ sich differenzieren, wobei auch die modernen topischen Steroide mit günstigem therapeutischem Index zu einer epidermalen Atrophie führen. Die Effekte waren nach Beendigung der Therapie langsam reversibel. OCT erwies sich als eine sehr wertvolle Methode, bereits frühe Nebenwirkungen einer Steroidtherapie auf die Epidermis nachzuweisen [4].

Ausblick

Derzeit eignet sich die optische Kohärenztomographie (OCT) zur nichtinvasiven Darstellung struktureller Veränderungen der Haut in vivo und Echtzeit vom Stratum corneum bis in die mittlere Dermis. Sie stellt eine gute Ergänzung zur hochfrequenten Sonographie dar, mit der sich epidermale Veränderungen aufgrund der zu geringen Auflösung praktisch nicht detektieren lassen, die dafür eine deutlich

höhere Eindringtiefe hat und eine Beurteilung der gesamten Dermis und des subkutanen Fettgewebes zulässt. Die Auflösung von OCT ist nicht hoch genug, um zelluläre Details zu beurteilen. Somit eignet sich die Methode in ihrem derzeitigen technischen Stand zur nichtinvasiven Beurteilung von Zellansammlungen, architektonischen Veränderungen und Vermessung von Schichtdicken, also für Verlaufs- und Therapiestudien, nicht aber zur Differenzialdiagnostik von Hauttumoren [7, 15, 21, 23, 29].

Das Gebiet der biomedizinischen Optik befindet sich in einer rasanten Entwicklungsphase. Spezielle Lichtquellen ermöglichen inzwischen eine hochauflösende OCT, in der zunehmend auch zelluläre Details auf einem mikroskopischen Level beurteilt werden können [5, 27]. Systematische Studien mit höheren Fallzahlen, in denen auch die Sensitivität und Spezifität von OCT zur dermatologischen Diagnostik untersucht werden, stehen weitgehend noch aus, sodass das Potenzial von OCT im Bereich der Dermatologie nicht abschließend beurteilt werden kann. Vielversprechend ist eine Methodenkombination verschiedener optischer Techniken wie Auflichtmikroskopie, OCT, konfokale Lasermikroskopie und Multiphotontomographie, in der die Vorteile der einzelnen Techniken hinsichtlich Übersicht, Auflösung und Detektionstiefe vereint werden können [12, 19].

Fazit für die Praxis

Die optische Kohärenztomographie wird ebenso wie andere Methoden zur nichtinvasiven Gewebediagnostik die Biopsie mit nachfolgender histologischer Gewebeuntersuchung nicht verdrängen, mag aber gerade für nichtchirurgische Therapien von Hauttumoren zur Beurteilung des Heilungserfolges als nichtinvasive Methode eine gute Ergänzung darstellen. Zur Beurteilung von Therapieeffekten ist OCT jetzt schon als In-vivo-Technik, mit der sich dynamische und strukturelle Veränderungen quantifizieren lassen, den subjektiveren visuellen Scores überlegen und ist somit eine interessante Methode, um im Rahmen von Studien morphologische Details der Haut objektiv zu beurteilen.

Korrespondenzadresse

Prof. Dr. J. Welzel



Klinik für Dermatologie und Allergologie,
Klinikum Augsburg Süd
Sauerbruchstr. 6,
86179 Augsburg
julia.welzel@klinikum-augsburg.de

Interessenkonflikt. Der korrespondierende Autor gibt an, dass kein Interessenkonflikt besteht.

Literatur

1. Abuzahra F, Spöler F, Först M et al (2010) Pilot study: optical coherence tomography as a non-invasive diagnostic perspective for real time visualisation of onychomycosis. *Mycoses*, published online: Sep 28 2009
2. Bechara FG, Gambichler T, Stücker M et al (2004) Histomorphologic correlation with routine histology and optical coherence tomography. *Skin Res Technol* 10:169–173
3. Cobb MJ, Chen Y, Underwood RA et al (2010) Non-invasive assessment of cutaneous wound healing using ultrahigh-resolution optical coherence tomography. *J Biomed Opt* 11:064002
4. Coßmann M, Welzel J (2006) Evaluation of the atrophogenic potential of different glucocorticoids using optical coherence tomography, 20-MHz ultrasound and profilometry; a double-blind, placebo-controlled trial. *Br J Dermatol* 155:700–706
5. Drexler W (2004) Ultrahigh-resolution optical coherence tomography. *J Biomed Opt* 9:47–74
6. Gambichler T, Boms S, Stücker M et al (2005) Acute skin alterations following ultraviolet radiation investigated by optical coherence tomography and histology. *Arch Dermatol Res* 297:218–225
7. Gambichler T, Moussa G, Sand M et al (2005) Applications of optical coherence tomography in dermatology. *J Dermatol Sci* 40:85–94
8. Gambichler T, Regeniter P, Bechara FG et al (2007) Characterization of benign and malignant melanocytic skin lesions using optical coherence tomography in vivo. *J Am Acad Dermatol* 57:629–637
9. Huang D, Swanson EA, Lin CP et al (1991) Optical coherence tomography. *Science* 254:1178–1181
10. Kehlert Barton J, Izatt JA, Kulkarni MD et al (1999) Three-dimensional reconstruction of blood vessels from in vivo color Doppler optical coherence tomography images. *Dermatology* 198:355–361
11. Knüttel A, Bonev S, Knaak W (2004) New method for evaluation of in vivo scattering and refractive index properties obtained with optical coherence tomography. *J Biomed Opt* 9:265–273
12. König K, Speicher M, Bückle R et al (2009) Clinical optical coherence tomography combined with multiphoton tomography of patients with skin diseases. *J Biophoton* 2:389–397
13. Liang X, Boppart S (2010) Biomechanical properties of in vivo human skin from dynamic optical coherence elastography. *IEEE Trans Biomed Eng* (published online Oct 9 2009)
14. Mogensen M, Morsy HA, Nurnberg BM, Jemec GB (2008) Optical coherence tomography imaging of bullous diseases. *J Eur Acad Dermatol Venereol* 22:1458–1464

15. Mogensen M, Morsy HA, Thrane L, Jemec GB (2008) Morphology and epidermal thickness of normal skin imaged by optical coherence tomography. *Dermatology* 217:14–20
16. Mogensen M, Joergensen TM, Nürnberg BM et al (2009) Assessment of optical coherence tomography imaging in the diagnosis of non-melanoma skin cancer and benign lesions versus normal skin: observer-blinded evaluation by dermatologists and pathologists. *Dermatol Surg* 35:965–972
17. Mogensen M, Nürnberg BM, Forman JL et al (2009) In vivo thickness measurement of basal cell carcinoma and actinic keratosis with optical coherence tomography and 20-MHz ultrasound. *Br J Dermatol* 160:1026–1033
18. Morsy H, Kamp S, Thrane L et al (2010) Optical coherence tomography imaging of psoriasis vulgaris: correlation with histology and disease severity. *Arch Dermatol Res* 302:105–111
19. Neerken S, Lucassen GW, Bisschop MA et al (2004) Characterization of age-related effects in human skin: a comparative study that applies confocal laser scanning microscopy and optical coherence tomography. *J Biomed Opt* 9:274–281
20. Park BH, Saxer C, Srinivas SM et al (2001) In vivo burn depth determination by high-speed fiber-based polarization sensitive optical coherence tomography. *J Biomed Opt* 6:474–479
21. Pierce MC, Strasswimmer J, Hyle Park B et al (2004) Advances in optical coherence tomography imaging for dermatology. *J Invest Dermatol* 123:458–463
22. Pierce MC, Strasswimmer J, Hyle Park B et al (2004) Birefringence measurements in human skin using polarization-sensitive optical coherence tomography. *J Biomed Opt* 9:287–291
23. Schmitt AM (2008) Principles and application of optical coherent tomography in dermatology. *Dermatology* 217:12–13
24. Schmitt J (1998) OCT elastography: imaging microscopic deformation and strain of tissue. *Opt Express* 3:199–208
25. Srinivas SM, Boer JF de, Park BH et al (2004) Determination of burn depth by polarization-sensitive optical coherence tomography. *J Biomed Opt* 9:207–212
26. Strasswimmer J, Pierce MC, Park BH et al (2004) Polarization-sensitive optical coherence tomography of invasive basal cell carcinoma. *J Biomed Opt* 9:292–298
27. Unterhuber A, Povazay B, Bizheva K et al (2004) Advances in broad bandwidth light sources for ultrahigh resolution optical coherence tomography. *Phys Med Biol* 49:1235–1246
28. Vargas G, Chan EK, Barton JK et al (1999) Use of an agent to reduce scattering in skin. *Lasers Surg Med* 24:133–141
29. Welzel J (2001) Optical coherence tomography in dermatology: a review. *Skin Res Technol* 7:1–9
30. Welzel J, Bruhns M, Wolff HH (2003) Optical coherence tomography in contact dermatitis and psoriasis. *Arch Dermatol Res* 295:50–55
31. Welzel J, Reinhardt C, Lakenau E et al (2004) Changes in function and morphology of normal human skin: evaluation using optical coherence tomography. *Br J Dermatol* 150:220–225