

# Optische Kohärenztomographie als ein neues Verfahren zur Darstellung oberflächennaher Strukturen der Haut

J. Welzel, E. Lankeu, R. Engelhardt

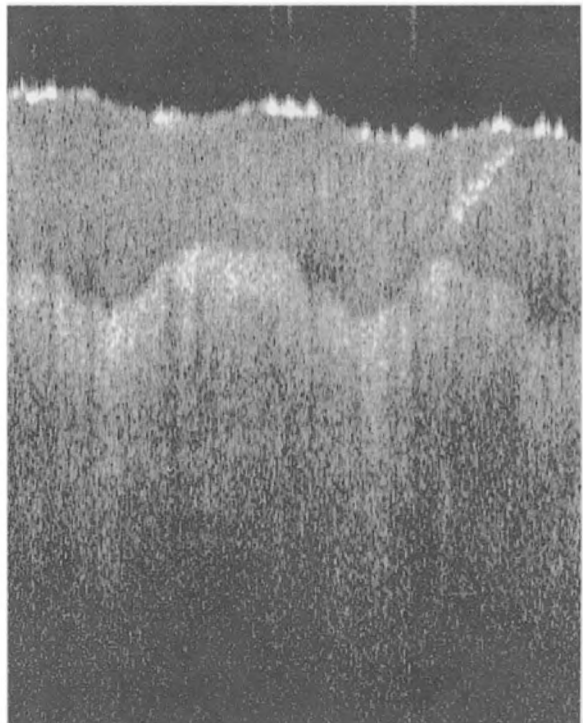
## Einleitung

Die optische Kohärenztomographie (OCT) ist ein neu entwickeltes diagnostisches Verfahren zur In-vivo-Darstellung oberflächlicher Strukturen verschiedener Gewebe [4, 12]. Es wurde in den letzten Jahren hauptsächlich in der Ophthalmologie zur Untersuchung schwach streuender Medien eingesetzt und ermöglicht eine schnelle, nicht-invasive und nebenwirkungsfreie In-vivo-Darstellung der verschiedenen Augenabschnitte [1–3, 5]. Durch eine Weiterentwicklung des Verfahrens ist es jetzt auch möglich, stark streuende Gewebe wie die Haut darzustellen [6–10]. Erste Bilder zeigten, daß sich verschiedene Strukturen abgrenzen lassen [11, 13]. Wir führten umfangreiche In-vivo-Untersuchungen von Haut an unterschiedlichen Lokalisationen und von pathologischen Hautveränderungen durch, um die Möglichkeiten dieses neuen diagnostischen Verfahrens für einen Einsatz in der Dermatologie zu ermitteln. Die Interpretation der OCT-Bilder gelang durch einen Vergleich mit korrespondierenden histologischen Schnitten.

## Methode

Das Verfahren basiert auf dem Prinzip eines Michelson Interferometers. Infrarotes Licht einer kurzen Kohärenzlänge von 15  $\mu\text{m}$  und einer Wellenlänge von 830 nm wird in einen Referenz- und einen Probenstrahl aufgeteilt. Die aus dem Gewebe zurückgestreuten Anteile des Probenstrahls und der gespiegelte Referenzstrahl können nur innerhalb der Kohärenzlänge, die die axiale Auflösung bedingt, miteinander interferieren. Durch laterale Verschiebung kann ein zweidimensionales Bild der Haut mit einer lateralen Auflösung von bis zu 10  $\mu\text{m}$  dargestellt werden, welches mit einem B-Bild beim Ultraschall vergleichbar ist, jedoch optische und nicht akustische Eigenschaften des Gewebes widerspiegelt. Die Eindringtiefe liegt zwischen 0,5 und 1,5 mm. Die Meßzeit beträgt in Abhängigkeit von der gewählten Scanlänge und lateralen Auflösung 10 bis 40 Sekunden. Die Dimensionen der Bilder wurden mit dem Brechungsindex der Haut von 1,4 korrigiert.

Die Hautareale können entweder mit einem stationären Meßkopf, oder mit einem flexiblen Handstück gemessen werden, welches an schwer erreichbaren Lokalisationen eingesetzt wird. Die maximale Scanlänge des fixierten Meßkopfes liegt bei 10 mm, die des Handstückes um 2,5 mm. Während der Messung wird die Haut mit einem leichten Druck gegen die Meßkopfföffnung gepreßt, wodurch kleine Bewegungen minimiert werden. Der Focus wird auf die Hautoberfläche eingestellt. Eine Vorbehandlung der Haut mit Glycerin erhöht die Bildqualität.



**Abb. 1.** OCT von Haut an der Fingerspitze (1 mm x 1,5 mm). Die oberste relativ durchsichtige Schicht ist das Stratum corneum, die darunterliegende Epidermis ist signalreicher. Spiralförmige Schweißdrüsenausführungsgänge lassen sich in der Hornschicht abgrenzen

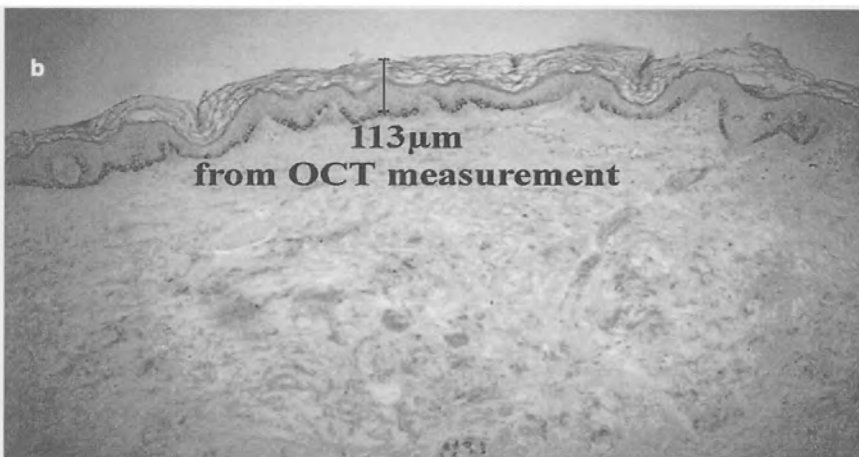

## Ergebnisse

Die optische Kohärenztomographie zeigt Bilder der Haut, in denen sich verschiedene Strukturen und Schichten differenzieren lassen. Die Bilder sind bei wiederholten Messungen des gleichen Hautareals sehr konstant reproduzierbar

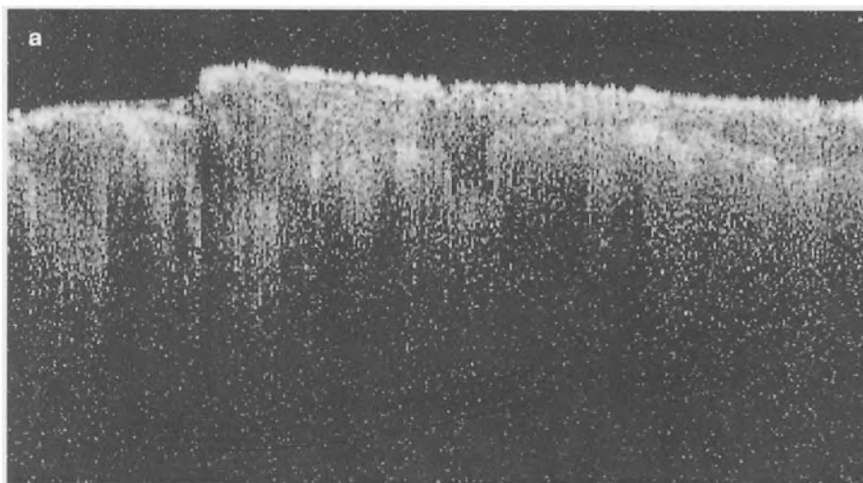
An der Handfläche (Abb. 1) lässt sich ein dickes, relativ durchsichtiges Stratum corneum gut von der

signalreicheren Epidermis abgrenzen. Die Auflösung ist hoch genug, um Schweißdrüsenausführungsgänge zu erkennen.

Am Unterarm ist als oberflächliche Struktur bei dünner Hornschicht lediglich die Epidermis abgrenzbar, wie sich in Abbildung 2a anhand der gemittelten a-Scans zeigen lässt. Der zweite Intensitätspik unter dem Eintrittssignal entspricht der Basalmembranzone in der korrespondierenden Histologie (Abb. 2b).



**Abb. 2a, b.** a OCT (4 mm x 1,5 mm) und b korrespondierende Histologie (Vergr. 100:1) von Haut am Unterarm. Das Stratum corneum ist nicht abgrenzbar. Parallel zum Eintrittssignal ist eine zweite Linie erkennbar. Rechts sind die gemittelten a-Scans dargestellt. In Höhe der zweiten Linie befindet sich ein Intensitätspik, der der Basalmembranzone entspricht. Die Dicke der oberflächlichen Schicht im OCT-Bild entspricht der Epidermisdicke in der Histologie



**Abb. 3a, b.** a OCT eines Handekzems im Vergleich mit b der kontralateralen unbeefallenen Haut (jeweils 2 mm x 1 mm). Strukturunregelmäßigkeiten von Hornschicht und Epidermis sind erkennbar

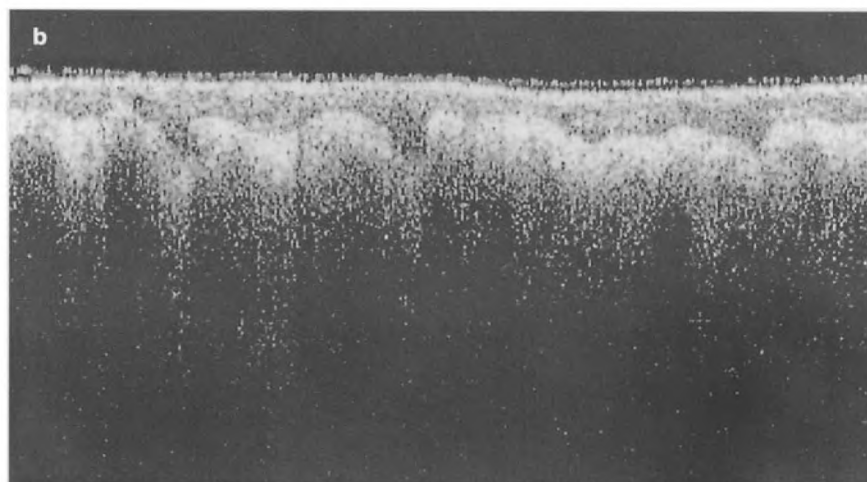
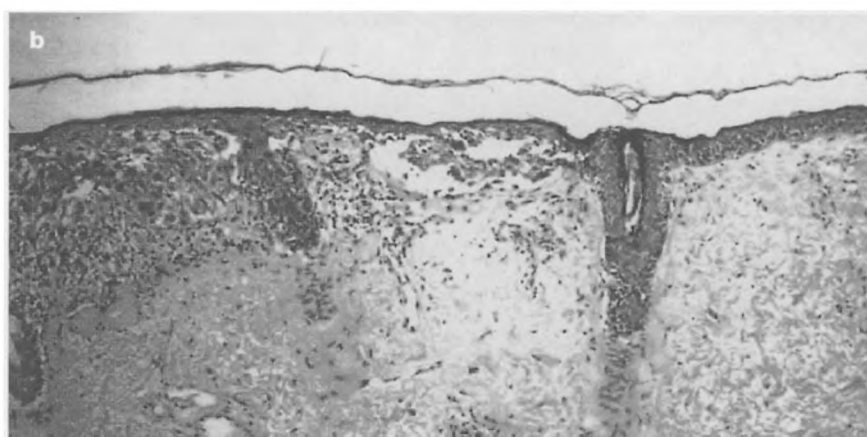



Abb. 3b

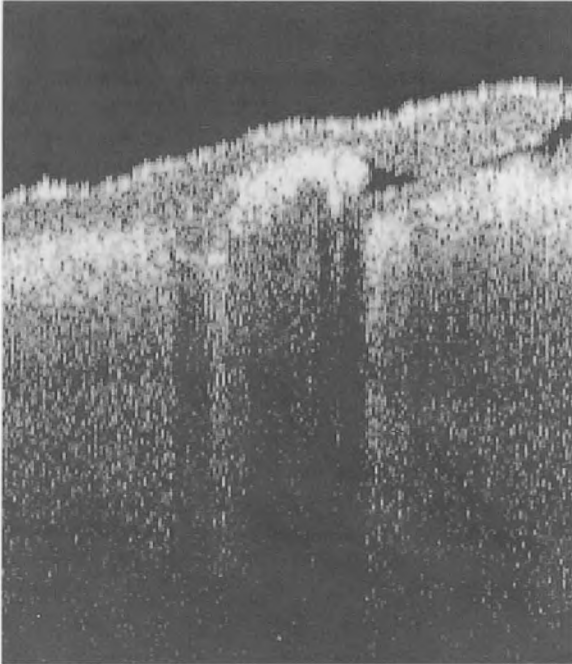


**Abb. 4.** a OCT (2 mm x 0,8 mm) und b korrespondierende Histologie (Vergr. 400:1) eines malignen Melanoms auf der linken Seite mit Übergang zu normaler Haut auf der rechten Seite. Die signalreiche Linie, die in gesunder Haut die Basalmembranzzone repräsentiert, ist im Tumor nicht mehr erkennbar. Dort erscheinen unregelmäßige Strukturen, die den junktionalen Tumorzellaggregationen in der Histologie entsprechen

Entzündliche Dermatosen zeigen in der OCT Veränderungen von Hornschicht und Epidermis. In Abbildung 3a ist ein Handekzem dargestellt, Abbildung 3b ist die gesunde Haut von kontralateral. Im OCT-Bild des Ekzems sind Unregelmäßigkeiten des Stratum corneum und der Epidermis erkennbar, die einer Parakeratose und Spongiose entsprechen könnten.

Abbildung 4 ist ein Beispiel eines malignen Melanoms. Die verwaschene Junctionszone im OCT-Bild (Abb. 4a) entspricht den Tumorzellaggregationen in der korrespondierenden Histologie (Abb. 4b).

Eine Skabiesmilbe lässt sich mittels OCT gut darstellen (Abb. 5).



**Abb. 5.** Skabiesmilbe in der Hornschicht (1 mm x 1,2 mm). Die Milbe im Zentrum und der dahinterliegende Gang sind gut erkennbar

## Besprechung

Die optische Kohärenztomographie ist eine neue nicht-invasive Methode, die ohne Nebenwirkungen einfach, preiswert und schnell mit einer guten Auflösung die obersten Hautschichten morphologisch darstellt. Zellverbände und die Gesamtarchitektur einer Läsion lassen sich gut beurteilen. Zur Abgrenzung von Einzelzellen reicht die Auflösung bisher nicht aus.

Mögliches Anwendungsgebiet der OCT ist die In-vivo-Diagnostik von epidermalen Veränderungen. Dabei lassen sich bullöse Hauterkrankungen ebenso wie pharmakologische Effekte oder Wundheilung gut darstellen. Eine exakte Messung der Epidermisdicke mittels OCT erlaubt beispielsweise die In-vivo-Quantifizierung und Verlaufskontrolle von Akanthose

oder Atrophie. Blasenbildende Autoimmunerkrankungen lassen sich schnell anhand der Bestimmung der Höhe der Spaltbildung differentialdiagnostisch voneinander abgrenzen. Weitere Untersuchungen müssen zeigen, ob die OCT auch zur Diagnostik von Hauttumoren geeignet ist.

## Literatur

1. Fujimoto JG, Brezinski ME, Tearney GJ, Boppart SA, Bouma B, Hee MR, Southern JF, Swanson EA (1995) Optical biopsy and imaging using optical coherence tomography. *Nature Med* 1:970-972
2. Hee MR, Izatt JA, Swanson EA, Huang D, Shuman JS, Lin CP, Puliafito CA, Fujimoto JG (1995) Optical coherence tomography of the human retina. *Arch Ophthalmol* 113:325-332
3. Hee MR, Puliafito CA, Wong C, Reichel E, Duker JS, Shuman JS, Swanson EA, Fujimoto JG (1995) Optical coherence tomography of central serous chorioretinopathy. *Am J Ophthalmol* 120:65-74
4. Huang D, Swanson EA, Lin CP, Shuman JS, Stinson WG, Chang W, Hee MR, Flotte T, Gregory K, Puliafito CA, Fujimoto JG (1991) Optical coherence tomography. *Science* 254:1178-1181
5. Izatt JA, Hee MR, Swanson EA, Lin CP, Huang D, Shuman JS, Puliafito CA, Fujimoto JG (1994) Micrometer-scale resolution imaging of the anterior eye in vivo with optical coherence tomography. *Arch Ophthalmol* 112:1584-1589
6. Lankenau E, Koch P, Engelhardt R (1996) An imaging system for low coherence tomography. *Trends in Optics and Photonics, Volume on Advances in Optical Imaging and Photon Migration, OSA*, 247-249
7. Pan Y, Engelhardt R, Rosperich J, Hüttmann G, Birngruber R (1994) Measurement of optical-interaction-coefficient of intralipid in visible and NIR range. *SPIE* 2134:354-363
8. Pan Y, Birngruber R, Rosperich J, Engelhardt R (1995) Low-coherence optical tomography in turbid tissue: Theoretical analysis. *Appl Opt* 34:6564-6574
9. Pan Y, Arlt S, Birngruber R, Engelhardt R (1995) Optical coherence tomography in turbid tissue: Theoretical analysis and experimental results. *SPIE* 2628:239-248
10. Pan Y, Birngruber R, Engelhardt R (1997) Contrast limits of coherence-gated imaging in scattering media. *Appl Opt* (accepted for publication)
11. Pan Y, Lankenau E, Welzel J, Birngruber R, Engelhardt R (1996) Optical coherence gated imaging of biological tissues. *IEEE Journal of Selected Topics in Quantum Electronics on Lasers in Medicine and Biology* 2:1029-1034
12. Schmitt JM, Knüttel A, Bonner RF (1993) Measurement of optical properties of biological tissues by low-coherence reflectometry. *Appl Opt* 32:6032-6042
13. Schmitt JM, Yadlowsky MJ, Bonner RF (1995) Subsurface imaging of living skin with optical coherence microscopy. *Dermatology* 191:93-98