

Neues von der optischen Kohärenztomographie

Cristel Ruini^{1,2} · Fabia Daxenberger¹ · Charlotte Gust¹ · Sandra Schuh³ · Lars E. French^{1,4} · Julia Welzel³ · Elke C. Sattler¹

¹ Klinik und Poliklinik für Dermatologie und Allergologie, Klinikum der Universität München, LMU München, München, Deutschland

² Doctorate School (PhD) in Clinical and Experimental Medicine, University of Modena and Reggio Emilia, Modena, Italien

³ Klinik für Dermatologie und Allergologie, Universitätsklinikum Augsburg, Augsburg, Deutschland

⁴ Dr. Phillip Frost Department of Dermatology and Cutaneous Surgery, University of Miami, Miller School of Medicine, Miami, USA

Zusammenfassung

Die optische Kohärenztomographie (OCT) konnte sich in den letzten Jahren nicht nur im akademisch-wissenschaftlichen, sondern auch im dermatologischen Alltag etablieren. Hierbei liegt ihr Hauptfokus auf epithelialen Hauttumoren, deren Diagnostik intuitiv und innerhalb weniger Sekunden gelingt. Dadurch können Basalzellkarzinome, aktinische Keratosen und unterschiedliche Stufen der Feldkanzerisierung diagnostiziert und auf Therapieansprechen oder ein eventuelles Rezidiv überwacht werden. Dies ermöglicht häufig einen Verzicht auf eine invasive Probeentnahme. Seit Kurzem wurde das Einsatzgebiet der OCT und ihrer neuesten Weiterentwicklung, der dynamischen OCT (D-OCT), um weitere nichtonkologische dermatologische Krankheitsbilder, vor allem entzündliche Dermatosen, erweitert. Analysiert werden können ebenso physiologische Hautparameter, wie die Hydratisierung. Dank der automatischen Gefäßdarstellung und der Messung objektiver Parameter, wie Epidermisdicke, Blutfluss in unterschiedlichen Tiefen, Abschwächungskoeffizient und Rauheit, können immer mehr Charakteristika der Haut nichtinvasiv und standardisiert untersucht werden. Neue potenzielle Einsatzgebiete sind Ekzeme, kontaktallergische Dermatitis, Psoriasis, Rosazea, Teleangiektasien, akute wie chronische Wunden, Melasma und Naevus flammeus, aber auch melanozytäre Läsionen.

Schlüsselwörter

Aktinische Keratose · Basalzellkarzinom · Psoriasis · Rosazea · Teleangiektasie

Seit ihrem ersten Einsatz in den 1990er-Jahren [1] hat sich die optische Kohärenztomographie (OCT) von einem aus der Ophthalmologie „ausgeliehenem“ Zusatz zu einem sehr wertvollen Gerät in den dermatologischen Kliniken und Praxen entwickelt. Die OCT ermöglicht eine nichtinvasive Darstellung der Haut und ihrer Adnexstrukturen bis in die tieferen Schichten der Dermis. Dies gelingt dank einer axialen und lateralen Auflösung von unter 10 µm und einer Eindringtiefe von ca. 1,5 mm. Das einzige aktuell kommerziell verfügbare OCT-Gerät ist das VivoSight® (Michelson Diagnostics Ltd., Kent, Vereinigtes Königreich). Haupteinsatzgebiete der OCT sind die epithelialen Tumoren, ins-

besondere Basalzellkarzinome (BZK) und das gesamte Spektrum der weiteren nicht-melanozytären Hautkrebsarten und ihrer Vorstufen (aktinische Keratosen, M. Bowen und spinözelluläre Karzinome; [2]). Trotz der guten Auflösung gelingt keine Darstellung von kleineren Einzelzellen, sodass die Anwendung bei melanozytären Läsionen der konfokalen Mikroskopie unterlegen ist. Dank der dynamischen Darstellung der Gefäße wurden allerdings vielversprechende Ergebnisse gezeigt, um auch im Bereich der melanozytären Tumoren in Zukunft eine Diagnostik und Einschätzung der Aggressivität dieser Tumoren zu ermöglichen [3].

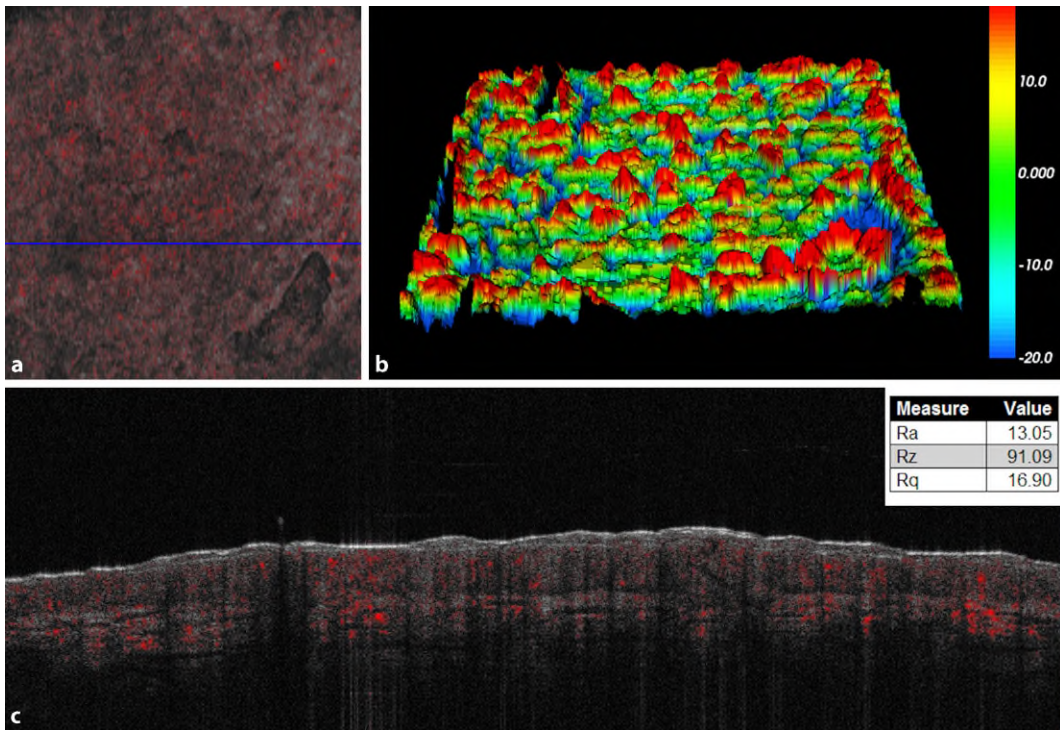


Abb. 1 ◀ OCT(optische Kohärenztomographie)-Aufnahme der gesunden Haut am ventralen Unterschenkel einer 48-jährigen Patientin und semiautomatische Messung der objektiven Hautparameter mittels VivoTools®. **a** Im En-face-Modus ist die mikrovaskuläre Struktur von „blobs“ in der Aufsicht erkennbar. **b** 3-D-Darstellung der Rauheit der Haut anhand einer „heat map“ mit zugehörigen Ra-, Rz- und Rq-Werten. Das 3-D-Oberflächenprofil wird durch Farbtöne von *blau* (niedrig) bis *rot* (hoch) dargestellt. **c** Der zugehörige B-Scan zeigt ein verdicktes Stratum corneum, eine verdickte Epidermis und erweiterte Gefäße

Insgesamt wurde die OCT in den letzten Jahren in immer neuen dermatologischen Gebieten erfolgreich eingesetzt, die bis dato noch keinen bildgebenden Verfahren zugeführt wurden. Hierzu zählen inflammatorische Krankheiten, wie das atopische Ekzem [4], die kontaktallergische Dermatitis [5], Psoriasis [6], Akne [7] und Kopfhautdermatosen [8], aber auch akute wie chronische Wunden und deren Heilungsprozesse [9–11].

» OCT kann neben Hautkrebsdiagnostik in diversen dermatologischen Gebieten eingesetzt werden

Die OCT ist eine bedienerabhängige Technik, und die Erfahrung des beurteilenden Arztes beeinflusst die Güte der Bildinterpretation. Um diesen Nachteil auszugleichen und um die Hautmorphologie – vor allem im Rahmen von klinischen Studien – standardisiert untersuchen zu können, wurde eine spezielle Software entwickelt. VivoTools® (Michelson Diagnostics Ltd., Kent, Vereinigtes Königreich) analysiert die OCT-Bilder der Haut und bestimmt eine Reihe objektiver Parameter, die signifikante Informationen über die Hautmorphologie liefern. Insbesondere sind hier zu erwähnen: die Blutgefäßdichte in Funktion

der Tiefe, die Rauheit der Haut, die Epidermisdicke (ED) und der optische Abschwächungskoeffizient (OAC; ▣ Abb. 1). Ferner können Haarfollikel und Poren zwei- und dreidimensional dargestellt werden. Die Software befindet sich noch in der Validierungsphase, jedoch konnte unser Studienteam bisher gute Erfahrungen und vielversprechende Ergebnisse damit sammeln. Sie verspricht speziell für Vergleichsstudien eine gute Einsetzbarkeit, um die Änderungen o.g. Hautparameter vor, während und nach Behandlungen mit Kosmetika und Lokaltherapeutika zu evaluieren. Solche neuen Funktionen der OCT, die durch die Analysesoftware möglich sind, haben insbesondere das Potenzial zur Überwachung von Behandlungseffizienz und Krankheitsaktivität [14, 15].

Rauheit der Haut, Epidermisdicke, Abschwächungskoeffizient: objektive Diagnoseunterstützung

Rauheit der Haut

Die Rauheit der Haut wird mittels 3 verschiedener Parameter bestimmt. Erstens, die mittlere arithmetische Rauheit (Ra), sie stellt die mittlere Varianz der Rauheit dar, die durch Messungen des Oberflächenprofils der Haut bestimmt wird. Ein höherer

Wert von Ra spricht für eine größere Anzahl an Falten bzw. eine Vertiefung dieser [12]. Zweitens kann Rq bestimmt werden. Dies ist das quadratische Mittel der Höhen der Oberfläche und stellt sich im Normalfall etwas kleiner dar als Ra. Rq liefert eine Aussage über die Prognosegüte des Modells: wie treffend die Daten auf die Funktion passen bzw. von ihr abweichen. Als letzter Parameter ist Rz zu nennen, die mittlere Tiefe der Rauheit, der Unterschied zwischen dem Mittel der je fünf höchsten und tiefsten Punkte der Hautoberflächenmessung. Je höher Rz ist, desto höher ist die Veränderung der Tiefe der Falten [12, 22]. Diese Parameter erlauben eine Kontrolle der Effektivität einer Therapie, beispielsweise in der Ästhetik.

Epidermisdicke

Ein weiterer Vorteil von VivoTools® ist die Möglichkeit, automatisch die Dicke der Epidermis vermessen zu lassen. Hierbei wird durch eine Analyse des mittleren OCT Intensitätsprofils die durchschnittliche Epidermisdicke vermessen. Die ED korreliert mit Alter, Geschlecht und auch Rauchen [13]. Des Weiteren wurde beschrieben, dass chronische Sonnenexposition und Hautalterung zu einer Verdünnung sowohl der Epidermis als auch der Dermis führen

[14], wobei eine kurzfristige UVB-Exposition zu einer Verdickung der Epidermis führte [29]. Das bedeutet, dass die Epidermisdicke nicht nur interindividuellen Schwankungen unterliegt, sondern auch innerhalb eines Individuums im Laufe eines Jahres und des Lebens schwankt. Es zeigt sich ebenfalls eine klinische Relevanz in der Diagnostik von unterschiedlichen Hautkrankheiten. So kann die ED Hinweise darauf geben, ob es sich bei einer Hautveränderung um eine aktinische Keratose (AK), ein spinözelluläres Karzinom (SCC) oder auch ein BZK handelt. Beispielsweise lässt sich eine AK typischerweise durch eine Kombination von Keratose, verdickter Epidermis und einer veränderten Hautarchitektur diagnostizieren. Auch zur Verlaufsbeurteilung nach Laserbehandlungen oder anderer ästhetischer Verfahren erwies sich die ED als hilfreiche Information [22]. Frühere Studien zu entzündlichen Dermatosen konnten bereits nachweisen, dass die ED bei psoriasiformen Plaques mit dem Schweregrad der Krankheit korreliert und als Verlaufsparemeter zum Therapiemonitoring nützlich ist [15]. Auch eine Überwachung der ED bei atopischer Dermatitis und Akne wurde als guter Parameter zur Beurteilung des Therapieerfolgs gewertet [16].

Abschwächungskoeffizient μ

Der Abschwächungskoeffizient („attenuation coefficient“, OAC) stellt die Abnahme der Intensität, also der Stärke des OCT-Signals, in einer bestimmten Tiefe unter der Hautoberfläche dar. Diese Abnahme kommt sowohl durch die Streuung des Lichts in der Haut als auch durch die Absorption im Gewebe zustande. Stark streuende Strukturen wie Fibrose erscheinen hell – weisen somit einen hohen OAC auf – mit darunterliegendem Signalschatten, während wenig streuende und stärker absorbierende Areale, wie Ödeme, sehr homogene Gewebe und flüssigkeitsgefüllte Hohlräume, dunkel erscheinen, was mit einem niedrigen OAC einhergeht [17–19, 22]. Anders ausgedrückt: Der OAC gibt im Grunde die Anzahl der reflektierten Photonen an, die pro cm oder mm Tiefe zurückgestreut werden und dann vom OCT-Gerät detektiert werden.

Hautvaskularisation und Blutfluss

Dank der neuesten Entwicklung, der D-OCT (dynamische OCT), gelingt nun mithilfe der Technik der „speckle detection“ auch die Darstellung der Mikrogefäße der Haut sowie die Messung ihrer Dichte und Tiefe. Statisches Gewebe verursacht keine Veränderungen der „speckles“, im Gegensatz zu Bewegung (Blutfluss). Eine spezielle Software erfasst im zu untersuchenden Areal minimale Unterschiede in einer Bildserie wiederholter Messungen und kann somit die mobilen Blutbestandteile bis zu einer Tiefe von 0,5 mm vom statischen Gewebe abgrenzen. Die Gefäße werden in der Farbkodierung in rot dargestellt [20]. Der D-OCT-Modus erlaubt die Darstellung von Gefäßen in der gescannten Läsion. Um nicht nur eine optische Darstellung der Gefäße zu erlauben, sondern auch eine quantitative Aussage über den Blutfluss treffen zu können, hat die Firma Michelson Diagnostics ein Analysetool entwickelt, mit dem die Flussgeschwindigkeit in unterschiedlichen Hauttiefen berechnet werden kann. Die Beobachtung der Blutgefäße und des Blutflusses ermöglicht es, physiologische und pathologische Veränderungen des Gefäßsystems bei Krankheitsprozessen objektiv zu beurteilen.

Einschränkungen bestehen bei einer Abschwächung des OCT-Signals, was bei Tiefen $> 0,5$ mm der Fall ist. Da der Algorithmus die Bewegung der Pixel im Blut im Vergleich zu den statischen Anteilen der Haut berechnet, ist die Aussagekraft bei langsamem Blutfluss ebenfalls eingeschränkt. Die D-OCT erlaubt jedoch nicht nur eine Einschätzung des Blutflusses, sondern, wie oben bereits genannt, auch eine Beurteilung der Gefäßmorphologie [30]. Eine Einteilung gelingt hier nach der von Ulrich et al. (2018) vorgeschlagenen Terminologie. Hierbei werden die einzelnen Gefäße und ihre Form nach den S-Parametern eingeteilt, wobei S für „shape“ steht: „dot“, „blob“, „coiled“, „line“, „curved“, „serpiginous“ [35]. Diese Einteilung kann noch um das „pattern“ („mottle“, „mesh“, „branching“, „arborising“, „bulging“) erweitert werden, um eine genauere Beschreibung zu ermöglichen [35]. Die globale Beurteilung erfolgt über die D-Parameter: „depth“, „density“, „diameter“, „direction“, „distri-

bution“ („regular“, „irregular“, „clustered“) [35].

Es konnte gezeigt werden, dass sonengeschützte Hautareale statistisch gesehen tiefer liegende Blutgefäße besitzen [31]. Aufgrund der Assoziationen zwischen UV-Exposition und Hauttumorgenese mit Veränderungen in der Gefäßmorphologie kann davon ausgegangen werden, dass es eine Assoziation zwischen Gefäßmustern und der Tumorart gibt [21]. Für nichtmelanozytäre Läsionen, wie AK, SCC, M. Bowen und BZK, aber auch für Melanome konnten bereits verschiedene typische Gefäßmuster bestimmt werden [19, 22–24].

Neue Indikationen

Entzündliche Dermatosen

Nicht nur Tumoren, sondern auch entzündliche und autoimmunbedingte dermatologische Krankheiten können mittels D-OCT untersucht werden. Dies bietet sich an, da o. g. Krankheiten häufig mit Anomalien der Hautgefäße einhergehen und die Pathologien typischerweise im oberen Bereich der Haut lokalisiert sind.

Die akute Kontaktdermatitis, beispielsweise, zeigt ein erhöhtes Eingangssignal und eine erhöhte Epidermisdicke im Vergleich zu gesunder Haut. Hierbei drückt sich eine akute Spongiose aus durch vergrößerte Interzellularräume zwischen Keratinozyten, verstärkte Mikrovaskularisation, Vasodilatation, erhöhten Blutfluss und, vor allem bei schweren Reaktionen, durch Makrovesikel und verschmelzende Vesikel. Durch die Spongiose kommt es zu einer Verdickung der Epidermis, wobei sowohl der Abschwächungskoeffizient als auch der Blutfluss bei 0,2 und 0,35 mm Eindringtiefe mit dem Schweregrad der Reaktion korrelieren ([5]; ■ Abb. 2).

Bei Ekzemen, insbesondere dem atopischen Ekzem, wurde die D-OCT für das Therapiemonitoring bei Biologika wie Dupilumab angewandt. Die ekzematöse Haut war bei Baseline durch eine erhöhte Vesikelanzahl und höhere vaskuläre Schwellenwerte in 150 und 300 μ m Tiefe sowie eine erhöhte Epidermisdicke und geringere durchschnittliche Kollagendichte im Vergleich zu klinisch gesunder Haut charakterisiert. Nach Therapie zeigte sich eine Reduktion der Epidermisdicke, der Vesikel,

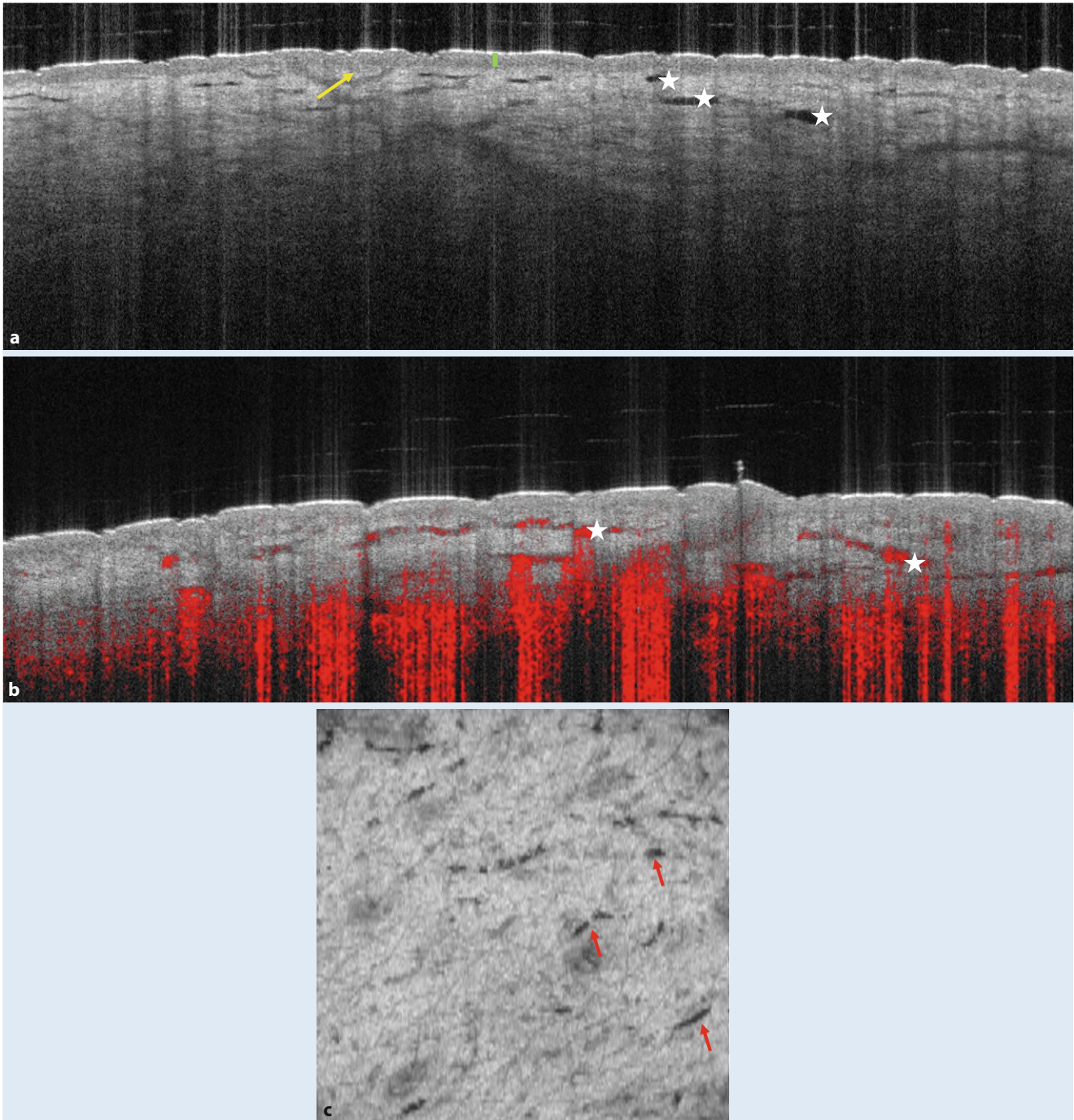


Abb. 2 ▲ Akute kontaktallergische Dermatitis bei einem positiven Epikutantest auf Nickel am Rücken einer 37-jährigen Probandin. **a** Die vertikale OCT(optische Kohärenztomographie)-Aufnahme zeigt eine reguläre Epidermis (*grüner Balken*) mit einer milden positiven Reaktion. Letztere äußert sich in akuter Spongiose (*gelber Pfeil*) und Dilatation von Blutgefäßen (*weißer Stern*). **b** Die vermehrte Durchblutung ist v. a. auch in der vertikalen D-OCT(dynamische OCT)-Aufnahme zu sehen, in denen die erweiterten Blutgefäße vermehrt mit Blut gefüllt sind. **c** Die erweiterten Blutgefäße (*roter Pfeil*) können auch im strukturellen horizontalen OCT-Bild sehr gut erkannt werden

des unterbrochenen Eingangssignals und der dermoepidermalen Junction (DEJ) und der vaskulären Schwellenwerte sowie eine Zunahme der Kollagendichte [4].

Bei Psoriasis zeigt die OCT charakteristische Merkmale, darunter Hyperkeratose,

Akanthose und erweiterte Kapillarschlingen; in der D-OCT wurden die erweiterten Kapillarschlingen in der papillären Dermis als „spikes“ beschrieben ([25]; ■ **Abb. 3**). Auch bei Nagelpsoriasis konnten in der proximalen Nagelfalz eine Vasodilatation

und ein signifikant erhöhter Blutfluss beobachtet werden im Vergleich zum gesunden Korrelat [26].

Zu den anderen entzündlichen Dermatosen, die mit D-OCT untersucht wurden, gehören Akne, Rosazea, Dermatomyositis

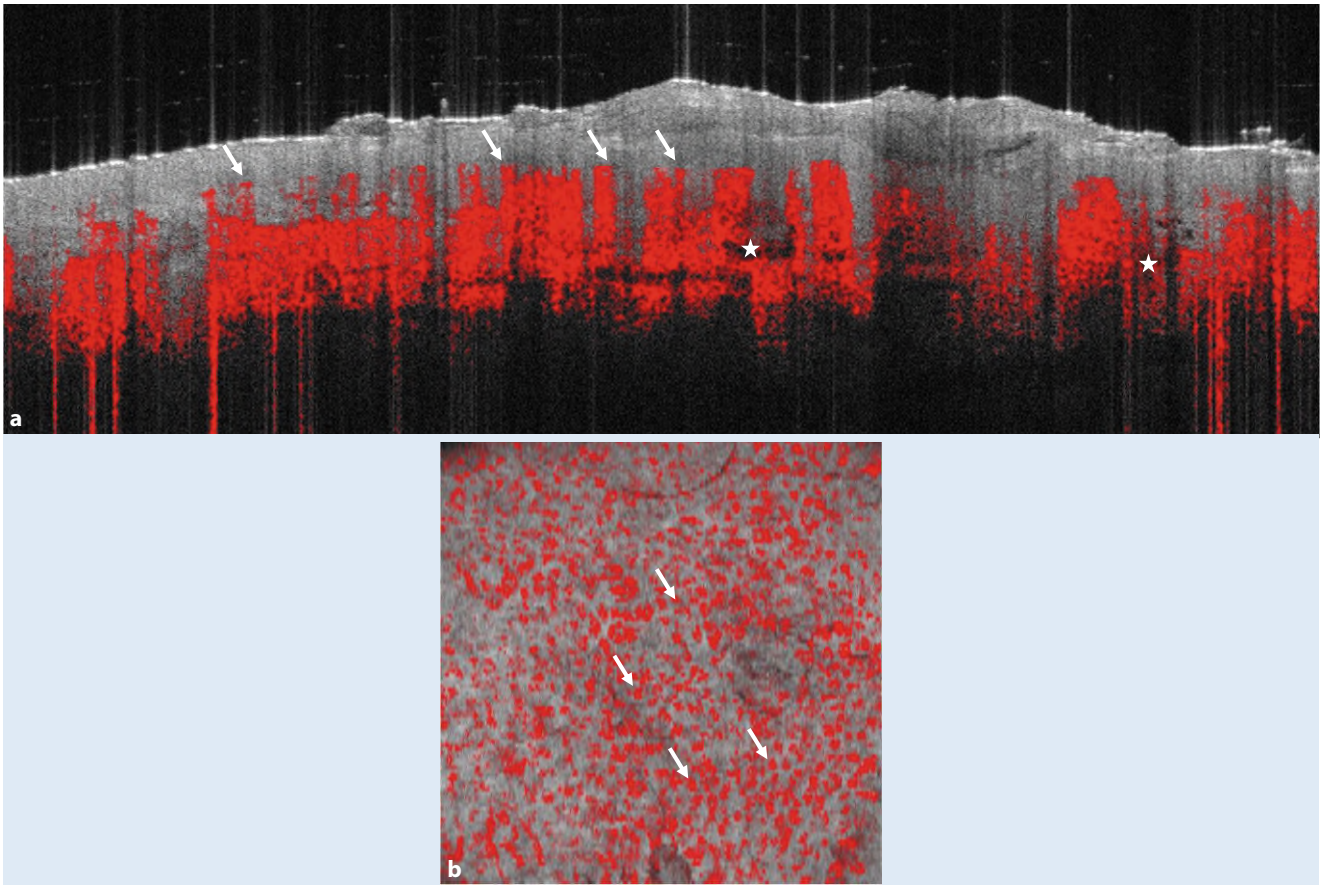


Abb. 3 ▲ Psoriasis-vulgaris-Plaue am ventralen Unterschenkel eines 57-jährigen Probanden. **a** Aufgrund der Inflammation und Differenzierungsstörung sieht man in der vertikalen D-OCT (dynamische optische Kohärenztomographie)-Aufnahme eine Verdickung der Hornschicht (*gelber Balken*) und der Epidermis (*grüner Balken*). Inflammatorische Infiltrate und das Ödem in der Dermis führen zu einer geringeren Streuung. Man erkennt erweiterte Blutgefäße (*weißer Stern*). Typisch für die Psoriasis sind die auffälligen Gefäßkapillarschleifen (*weiße Pfeile*) in der papillären Dermis (auch bezeichnet als „spikes“). **b** In der horizontalen D-OCT-Aufsicht präsentieren sich diese Gefäßkapillarschleifen als regelmäßige, größere, homogene Punktgefäße (*weiße Pfeile*)

und Sklerodermie (bei der die Dermis eine erhöhte Dichte mit Verlust der Hautanhangsgebilde aufweist).

» Bei Ekzemen lässt sich die D-OCT für das Monitoring einer Therapie mit Biologika einsetzen

Bei der seborrhoischen Dermatitis der Kopfhaut wurde ein Übergang des Gefäßsystems vom oberflächlichen (kleine erweiterte Gefäße, im Wechsel mit dünneren verzweigten Gefäßen) zum tiefen Plexus („lavaartige“ erweiterte verzweigte Gefäße, netzartig verteilt) beobachtet [8]. Neben der erhöhten Gefäßdichte wurden auch eine erhöhte Epidermisdicke und ein erhöhter Abschwächungskoeffizient gemessen.

Teleangiektasien

Die Gefäßmorphologie und -dichte sind in zahlreichen dermatologischen Krankheitsbildern von äußerster Bedeutung, u. a. bei Couperose, Rosazea, Naevus flammeus (NF), Melasma, Besenreiservarizen und Narben. Die Einstufung des Schweregrads und die Beurteilung des Therapieansprechens erfolgt meistens klinisch und anhand der Fotodokumentation und ist häufig wenig standardisiert bzw. subjektiv. Die D-OCT kann die Einstufung o. g. Krankheitsbilder unterstützen, indem das Ausgangsniveau der Hautparameter gemessen wird und anschließend in einer Verlaufskontrolle nach Therapie intuitiv eine weitere Einschätzung möglich ist. Zum Beispiel zeigte sich die D-OCT dafür geeignet, die Verengung und Verdün-

nung der Blutgefäße nach der lokalen Behandlung der Rosazea mit dem α -2-adrenergen Rezeptoragonist Brimonidin zu erfassen [27]. Im Fall von Teleangiektasien im Gesicht konnte festgestellt werden, dass diese sich nach einer Behandlung mit „intense pulsed light“ (IPL) tiefer in die Haut zurückzogen, was darauf hindeutet, dass eine routinemäßige IPL-Behandlung in erster Linie auf die oberflächlichsten Gefäße wirkt [28]. Die D-OCT-Bildgebung könnte insofern in der IPL-Nachbehandlung gezielt eingesetzt werden. Sie wurde ebenfalls genutzt, um Morphologie, Dichte und Tiefe der Gefäße beim NF zu untersuchen. Die Autoren konnten beobachten, dass die oberflächlichen Gefäße der violetten NF, im Vergleich zu den rosa NF, deutlich näher an der Epidermis lagen,

was sich auf die optimalen Laserparameter der Behandlung auswirken könnte [29].

Bei Melasma konnte gezeigt werden, dass die dermalen Blutgefäße in Durchmesser und Fluss im Vergleich zur gesunden Haut erhöht sind und dass oral verabreichte Tranexamsäure beide Parameter reduziert [30].

Wunden

Ein sehr innovatives Einsatzgebiet der D-OCT ist die Wunddiagnostik. Die Wundheilung von Patienten wurde beispielsweise an den Entnahmestellen einer Spalthauttransplantation zum Wundverschluss bei Hauttumoren untersucht. Bei frischen Wunden zeigte sich im Vergleich zur gesunden Haut eine Prävalenz von „blobs“ und „serpiginous“ Gefäßen (groß, verzweigt, vertikal verlaufend) im Wundgebiet, während der Wundrand von zunehmender Angiogenese in Richtung des Wundbettes charakterisiert war. In den Folgeaufnahmen wurden eine vermehrte Gefäßverzweigung und eine erhöhte Gefäßdichte beobachtet.

Bei Patienten mit chronischer venöser Insuffizienz konnte eine erhöhte Prävalenz an geschlängelten Gefäßen in den Beinen nachgewiesen werden. Wundränder von venösen Ulzera zeigen in der oberen Dermis häufig gruppierte, große, geknäuelte Blutgefäße („coils“), die durch die erhöhte Vaskularisation entstehen. Im Gegensatz dazu lassen sich in der von Dermatosklerose geprägten Wundumgebung „lines“ oder „serpiginous“ Gefäße mit Verzweigungen darstellen [10]. Solches Vorwissen könnte in Zukunft zur Anwendung der D-OCT bei der Einstufung von akuten Wunden führen, beispielsweise bei Verbrennungen und Verätzungen, und auch zum Monitoring der Wundheilungsprozesse verwendet werden [31].

Hautalterung

Die Kombination der o. g. objektiven Messungen eröffnet neue Perspektiven in der nichtinvasiven Begutachtung der Hautphysiologie, zum Beispiel in der Evaluation der Hydratisierung oder der Alterung. Subjektive OCT-Parameter, wie die erhöhte Reflektion des *Stratum corneum*, die reduzierte Reflektion der oberen Dermis

und der dementsprechend reduzierte dermoepidermale Kontrast, wurden mit der Hautalterung in Zusammenhang gebracht [32]. Objektive Parameter, wie die automatische Messung der Epidermisdicke und die Tiefe der Blutgefäße, wurden bei menschlichen Probanden an verschiedenen Hautregionen (Stirn, Nacken, Arm und Hand) mit der berufsbedingten UV-Exposition, der Jahreszeit und demografischen Daten in einer Studie beurteilt. Eine signifikante altersbedingte Abnahme der ED an Stirn, Arm und Hand sowie der Blutgefäßtiefe an der Stirn wurde festgestellt, sodass diese Parameter für die Begutachtung der Hautalterung genutzt werden könnten [19].

Melanozytäre Läsionen

Das maligne Melanom (MM) ist auch heute noch die gefährlichste Form des Hautkrebses, und die Zahlen in der Bevölkerung steigen. Da durch eine frühe Diagnose und Entfernung des Tumors das Risiko einer Metastasierung verringert werden kann ist es wichtig, neue diagnostische Möglichkeiten zu etablieren. Da das MM zu den pigmentierten Läsionen gehört, die OCT jedoch keine Auflösung im Zellbereich bieten kann, ist eine Diagnostik anspruchsvoll und bietet momentan nicht die geforderte Sensitivität oder Spezifität [33]. Zu den Diagnosekriterien des MM und von Naevi durch die normale OCT gehören: epidermale psoriasiforme Hyperplasie, melanozytäre Nester und zapfenförmige Strukturen [33]. Es wurde des Weiteren festgestellt, dass Melanome im Vergleich zum umliegenden Gewebe eine höhere Vaskularisation aufweisen [3]. Gefäßneubildungen werden stark durch Hypoxie angeregt. Die Gefäße dienen sowohl der Versorgung des Primärtumors als auch zur hämatogenen Streuung der Tumorzellen. Die Neoangiogenese bedient sich hierbei verschiedener Mechanismen, wie dem vaskulären Mimikry, Mosaikgefäßen oder Sprießen [3]. Durch die Technik der D-OCT konnten verschiedene Gefäßmorphologien des MM in Abhängigkeit von der Tumordicke nach Breslow klassifiziert werden [34]. Zentrale Erkenntnisse waren eine mit wachsender Tumordicke zunehmend unregelmäßigere Verteilung von „dotted vessels“ bei einer Tiefe von

150 µm, gefolgt von einer Zunahme von „curved“, „coiled“ und „serpiginous“ Gefäßen [3, 34].

» Die Gefäßdarstellung anhand der D-OCT könnte auf Invasivität und Aggressivität des Tumors hinweisen

Auch ein vermehrtes Auftreten von verästelten und ausgesackten Gefäßen bei einer Tiefe von 300 µm konnte festgestellt werden, was mit einem schnellen und unkoordinierten Wachstum in Verbindung stehen könnte. In Gewebeschichten unter 500 µm konnten keine signifikanten Muster mehr festgestellt werden, was durch eine andere Refraktivität des Gewebes oder das vermehrte Pigment erklärt werden könnte. Insgesamt lässt sich sagen, dass eine weitere Untersuchung der Gefäßmorphologie maligner Melanome durch D-OCT in Zukunft Hinweise auf Invasivität und Aggressivität des Tumors geben könnte [3, 25, 35].

Fazit für die Praxis

- Die OCT (optische Kohärenztomographie) und die D-OCT (dynamische OCT) mit der neuen VivoTools® Software erlauben die Darstellung der Morphologie und Dichte von Blutgefäßen des oberflächlichen Hautplexus sowie die objektive Messung des Blutflusses, des Abschwächungskoeffizienten, der Rauheit der Haut und der Epidermisdicke. Diese können hilfreich sein, physiologische, pathologische und pharmakologisch bedingte Änderungen in der Haut nichtinvasiv zu untersuchen.
- Diese neuen Entwicklungen erweitern das Spektrum der OCT-Einsatzgebiete über die traditionell untersuchten epithelialen Tumoren hinaus und haben ein enormes Potenzial vor allem für das nichtinvasive Therapiemonitoring, beispielsweise nach Lasertherapie.

Korrespondenzadresse

Dr. Cristel Ruini

Klinik und Poliklinik für Dermatologie und Allergologie, Klinikum der Universität München, LMU München
Frauenlobstr. 9–11, 80337 München, Deutschland
cristel.ruini@med.uni-muenchen.de

Einhaltung ethischer Richtlinien

Interessenkonflikt. C. Ruini, F. Daxenberger, C. Gust, S. Schuh, L. E. French, J. Welzel und E. C. Sattler geben an, dass kein Interessenkonflikt besteht.

Für diesen Beitrag wurden von den Autoren keine Studien an Menschen oder Tieren durchgeführt. Für die aufgeführten Studien gelten die jeweils dort angegebenen ethischen Richtlinien.

Literatur

1. Welzel J, Lankenau E, Birngruber R, Engelhardt R (1997) Optical coherence tomography of the human skin. *J Am Acad Dermatol* 37(6):958–963. [https://doi.org/10.1016/s0190-9622\(97\)70072-0](https://doi.org/10.1016/s0190-9622(97)70072-0)
2. di Ruffano FL, Dinnes J, Deeks JJ et al (2018) Optical coherence tomography for diagnosing skin cancer in adults. *Cochrane Database Syst Rev*. <https://doi.org/10.1002/14651858.cd013189>
3. Welzel J, Schuh S, De Carvalho N et al (2021) Dynamic optical coherence tomography shows characteristic alterations of blood vessels in malignant melanoma. *J Eur Acad Dermatol Venereol* 35(5):1087–1093. <https://doi.org/10.1111/jdv.17080>
4. Manfredini M, Liberati S, Ciardo S et al (2020) Microscopic and functional changes observed with dynamic optical coherence tomography for severe refractory atopic dermatitis treated with dupilumab. *Skin Res Technol* 26(6):779–787. <https://doi.org/10.1111/srt.12868>
5. Ruini C, Rahimi F, Fiocco Z et al (2021) Optical coherence tomography for patch test grading: A prospective study on its use for noninvasive diagnosis of allergic contact dermatitis. *Contact Dermatitis* 84(3):183–191. <https://doi.org/10.1111/cod.13714>
6. Welzel J, Bruhns M, Wolff HH (2003) Optical coherence tomography in contact dermatitis and psoriasis. *Arch Dermatol Res* 295(2):50–55. <https://doi.org/10.1007/s00403-003-0390-y>
7. Manfredini M, Bettoli V, Sacripanti G et al (2019) The evolution of healthy skin to acne lesions: a longitudinal, in vivo evaluation with reflectance confocal microscopy and optical coherence tomography. *J Eur Acad Dermatol Venereol* 33(9):1768–1774. <https://doi.org/10.1111/jdv.15641>
8. Rajabi-Estarabadi A, Vasquez-Herrera NE, Martinez-Velasco MA et al (2020) Optical coherence tomography in diagnosis of inflammatory scalp disorders. *J Eur Acad Dermatol Venereol* 34(9):2147–2151. <https://doi.org/10.1111/jdv.16304>
9. Ghosh B, Mandal M, Mitra P, Chatterjee J (2021) Attenuation corrected-optical coherence tomography for quantitative assessment of skin wound healing and scar morphology. *J Biophotonics* 14(4):e202000357. <https://doi.org/10.1002/jbio.202000357>
10. Holmes J, Schuh S, Bowling FL, Mani R, Welzel J (2019) Dynamic optical coherence tomography is a new technique for imaging skin around lower extremity wounds. *Int J Low Extrem Wounds* 18(1):65–74. <https://doi.org/10.1177/1534734618821015>
11. Sattler EC, Poloczek K, Kästle R, Welzel J (2013) Confocal laser scanning microscopy and optical coherence tomography for the evaluation of the kinetics and quantification of wound healing after fractional laser therapy. *J Am Acad Dermatol* 69(4):e165–e173. <https://doi.org/10.1016/j.jaad.2013.04.052>
12. Kisilevitz M, Akgul Y, Wamsley C, Hoopman J, Kenkel J (2020) Use of optical coherence tomography (OCT) in aesthetic skin assessment—a short review. *Lasers Surg Med* 52(8):699–704. <https://doi.org/10.1002/lsm.23219>
13. Sandby-Møller J, Poulsen T, Wulf HC (2003) Epidermal thickness at different body sites: relationship to age, gender, pigmentation, blood content, skin type and smoking habits. *Acta Derm Venereol* 83(6):410–413. <https://doi.org/10.1080/00015550310015419>
14. Kaya G, Saurat JH (2007) Dermatoporosis: a chronic cutaneous insufficiency/fragility syndrome. Clinicopathological features, mechanisms, prevention and potential treatments. *Dermatology* 215(4):284–294. <https://doi.org/10.1159/000107621>
15. Morsy H, Kamp S, Thrane L et al (2010) Optical coherence tomography imaging of psoriasis vulgaris: correlation with histology and disease severity. *Arch Dermatol Res* 302(2):105–111. <https://doi.org/10.1007/s00403-009-1000-4>
16. Olsen J, Holmes J, Jemec GB (2018) Advances in optical coherence tomography in dermatology—a review. *J Biomed Opt* 23(4):1–10. <https://doi.org/10.1117/1.JBO.23.4.040901>
17. Chang S, Bowden A (2019) Review of methods and applications of attenuation coefficient measurements with optical coherence tomography. *J Biomed Opt* 24(9):90901
18. Chen WJ, Chang YY, Shen SC et al (2018) In vivo detection of UV-induced acute skin effects using optical coherence tomography. *Biomed Opt Express* 9(9):4235–4245. <https://doi.org/10.1364/BOE.9.004235>
19. Olsen J, Gaetti G, Grandahl K, Jemec GBE (2021) Optical coherence tomography quantifying photo aging: skin microvasculature depth, epidermal thickness and UV exposure. *Arch Dermatol Res*. <https://doi.org/10.1007/s00403-021-02245-8>
20. Themstrup L, Welzel J, Ciardo S et al (2016) Validation of Dynamic optical coherence tomography for non-invasive, in vivo microcirculation imaging of the skin. *Microvasc Res* 107:97–105. <https://doi.org/10.1016/j.mvr.2016.05.004>
21. Lindso Andersen P, Olsen J, Friis KBE et al (2018) Vascular morphology in normal skin studied with dynamic optical coherence tomography. *Exp Dermatol* 27(9):966–972. <https://doi.org/10.1111/exd.13680>
22. Sigsgaard V, Themstrup L, Theut Riis P, Olsen J, Jemec GB (2018) In vivo measurements of blood vessels' distribution in non-melanoma skin cancer by dynamic optical coherence tomography—a new quantitative measure? *Skin Res Technol* 24(1):123–128. <https://doi.org/10.1111/srt.12399>
23. Staibano S, Boscaino A, Salvatore G, Orabona P, Palombini L, De Rosa G (1996) The prognostic significance of tumor angiogenesis in nonaggressive and aggressive basal cell carcinoma of the human skin. *Hum Pathol* 27(7):695–700. [https://doi.org/10.1016/s0046-8177\(96\)90400-1](https://doi.org/10.1016/s0046-8177(96)90400-1)
24. Themstrup L, Pellacani G, Welzel J, Holmes J, Jemec GBE, Ulrich M (2017) In vivo microvascular imaging of cutaneous actinic keratosis, Bowen's disease and squamous cell carcinoma using dynamic optical coherence tomography. *J Eur Acad Dermatol Venereol* 31(10):1655–1662. <https://doi.org/10.1111/jdv.14335>
25. Schuh S, Holmes J, Ulrich M et al (2017) Imaging blood vessel morphology in skin: dynamic optical coherence Tomography as a novel potential diagnostic tool in dermatology. *Dermatol Ther* 7(2):187–202. <https://doi.org/10.1007/s13555-017-0175-4>
26. Aldahan AS, Chen LL, Fertig RM et al (2017) Vascular features of nail psoriasis using dynamic optical coherence tomography. *Skin Appendage Disord* 2(3–4):102–108. <https://doi.org/10.1159/00049230>
27. Themstrup L, Ciardo S, Manfredi M et al (2016) In vivo, micro-morphological vascular changes induced by topical brimonidine studied by dynamic optical coherence tomography. *J Eur Acad Dermatol Venereol* 30(6):974–979. <https://doi.org/10.1111/jdv.13596>
28. Taudorf EH, Olsen J, Lindso Andersen P, Bouazzi D, Jemec GBE (2021) Dynamic optical coherence

Advances in optical coherence tomography

Optical coherence tomography (OCT) has been able to establish itself in recent years not only in academic-scientific, but also in everyday dermatological practice. Its focus lies on epithelial tumors of the skin, which can be diagnosed intuitively and within a few seconds. Thus, basal cell carcinomas, actinic keratoses, and different stages of field cancerization can be diagnosed and monitored for response to therapy or possible recurrence. This often helps to avoid invasive sample extraction. Recently, the field of OCT and its latest advancement, dynamic OCT (D-OCT), has been expanded to include non-oncologic dermatological diseases. This encompasses inflammatory dermatoses and the analysis of physiological skin parameters such as hydration. Thanks to automated vascular imaging and the measurement of objective parameters such as epidermal thickness, blood flow at depth, optical attenuation coefficient, and skin roughness, more and more characteristics of the skin can be studied in a noninvasive and standardized way. New potential areas of application are eczema, contact allergic dermatitis, psoriasis, rosacea, telangiectasia, acute and chronic wounds, melasma and nevus flammeus but also melanocytic lesions.

Keywords

Keratosis, actinic · Carcinoma, basal cell · Psoriasis · Rosacea · Teleangiectasis

- tomography imaging of Telangiectasia prior to intense pulsed light treatment—an opportunity to target treatment? *Lasers Surg Med* 53(2):212–218. <https://doi.org/10.1002/lsm.23280>
29. Mehrabi JN, Holmes J, Abrouk M et al (2021) Vascular characteristics of port wine birthmarks as measured by dynamic optical coherence tomography. *J Am Acad Dermatol*. <https://doi.org/10.1016/j.jaad.2021.08.007>
30. Pomerantz H, Christman MP, Bloom BS et al (2021) Dynamic optical coherence tomography of cutaneous blood vessels in melasma and vessel response to oral Tranexamic acid. *Lasers Surg Med* 53(6):861–864. <https://doi.org/10.1002/lsm.23345>
31. Mani R, Holmes J, Rerkasem K, Papanas N (2021) Blood vessel density measured using dynamic optical coherence tomography is a tool for wound healers. *Int J Low Extrem Wounds*. <https://doi.org/10.1177/15347346211017334>
32. Koehler MJ, Kellner K, Hipler UC, Kaatz M (2015) Acute UVB-induced epidermal changes assessed by multiphoton laser tomography. *Skin Res Technol* 21(2):137–143. <https://doi.org/10.1111/srt.12168>
33. Wan B, Ganier C, Du-Harpur X et al (2020) Applications and future directions for optical coherence tomography in dermatology. *Br J Dermatol*. <https://doi.org/10.1111/bjd.19553>
34. De Carvalho N, Welzel J, Schuh S et al (2018) The vascular morphology of melanoma is related to Breslow index: an in vivo study with dynamic optical coherence tomography. *Exp Dermatol* 27(11):1280–1286. <https://doi.org/10.1111/exd.13783>
35. Ulrich M, Themstrup L, de Carvalho N et al (2018) Dynamic optical coherence tomography of skin blood vessels—proposed terminology and practical guidelines. *J Eur Acad Dermatol Venereol* 32(1):152–155. <https://doi.org/10.1111/jdv.14508>