

# Stellenwert der perkutanen endoskopisch kontrollierten Gastrostomie bei Kopf-Hals-Tumorpatienten

**Ein Großteil der Patienten mit fortgeschrittenen Kopf-Hals-Tumoren befindet sich bereits zum Zeitpunkt der Erstdiagnose in einem unzureichenden Ernährungszustand und bedarf einer supportiven Ernährungstherapie. Auf der einen Seite ist die Dysphagie bei dieser Patientengruppe durch das Tumorwachstum an sich (Stenosen, Fisteln) erklärbar. Andererseits ist die Schluckstörung auf die Tumortherapie (alterierte anatomische Verhältnisse durch die Tumoroperation, postradiogene Mukositis oder Fibrose der Pharynxwand) zurückzuführen. Wird die Mangelernährung beseitigt, hat dies einen positiven Einfluss auf die Rekonvaleszenz. Außerdem wird die Krankenhausverweildauer vermindert und die Prognose bezüglich Morbidität und Mortalität begünstigt [1, 2, 3]. Die Folgen der Mangelernährung im Krankungsverlauf belegen die Notwendigkeit einer frühzeitigen Ernährungstherapie.**

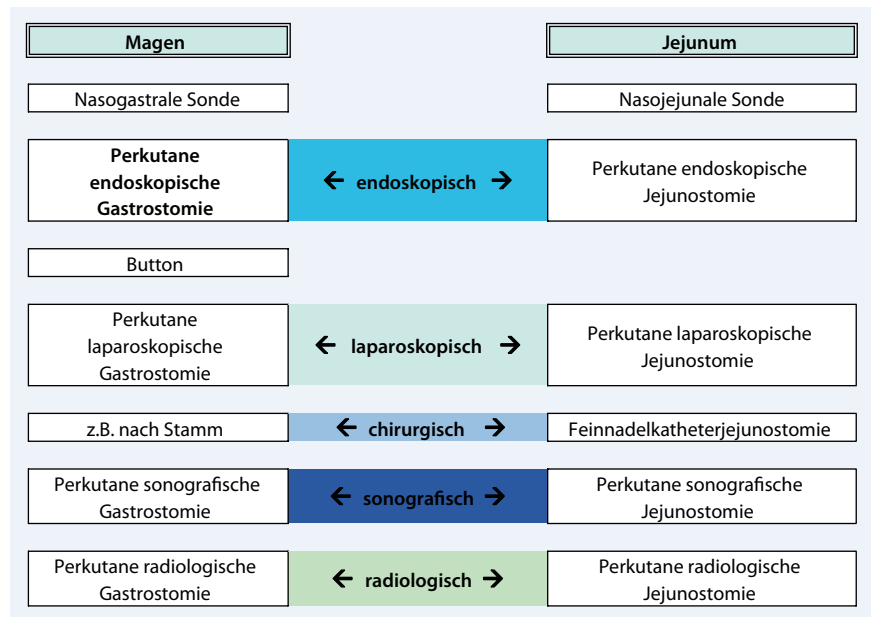
Ebenso wie bei der nasogastralen Sonde ist eine längerfristige Ernährung mit industriell hergestellter Sondenkost über die perkutane endoskopisch kontrollierte Gastrostomie (PEG) möglich. Die PEG ist eine endoskopische Sondentechnik zur enteralen Langzeiternährung (▣ Abb. 1, 2, 3, 4). Die Erstbeschreibung der Methode geht auf Gauderer u. Ponsky zurück, die diese Technik erstmalig 1980 be-

schrieben und ihre ersten Erfahrungen an 12 Kindern darstellten [4]. Seit 1986 wurde von der Erlanger Arbeitsgruppe der Einsatz der PEG bei malignen Erkrankungen des oberen Aerodigestivtrakts propagiert [5], da durch diese Methode die Umgehung der oberen Schluckstraße bei der Langzeiternährung dieses Patientenkollektivs ermöglicht wurde.

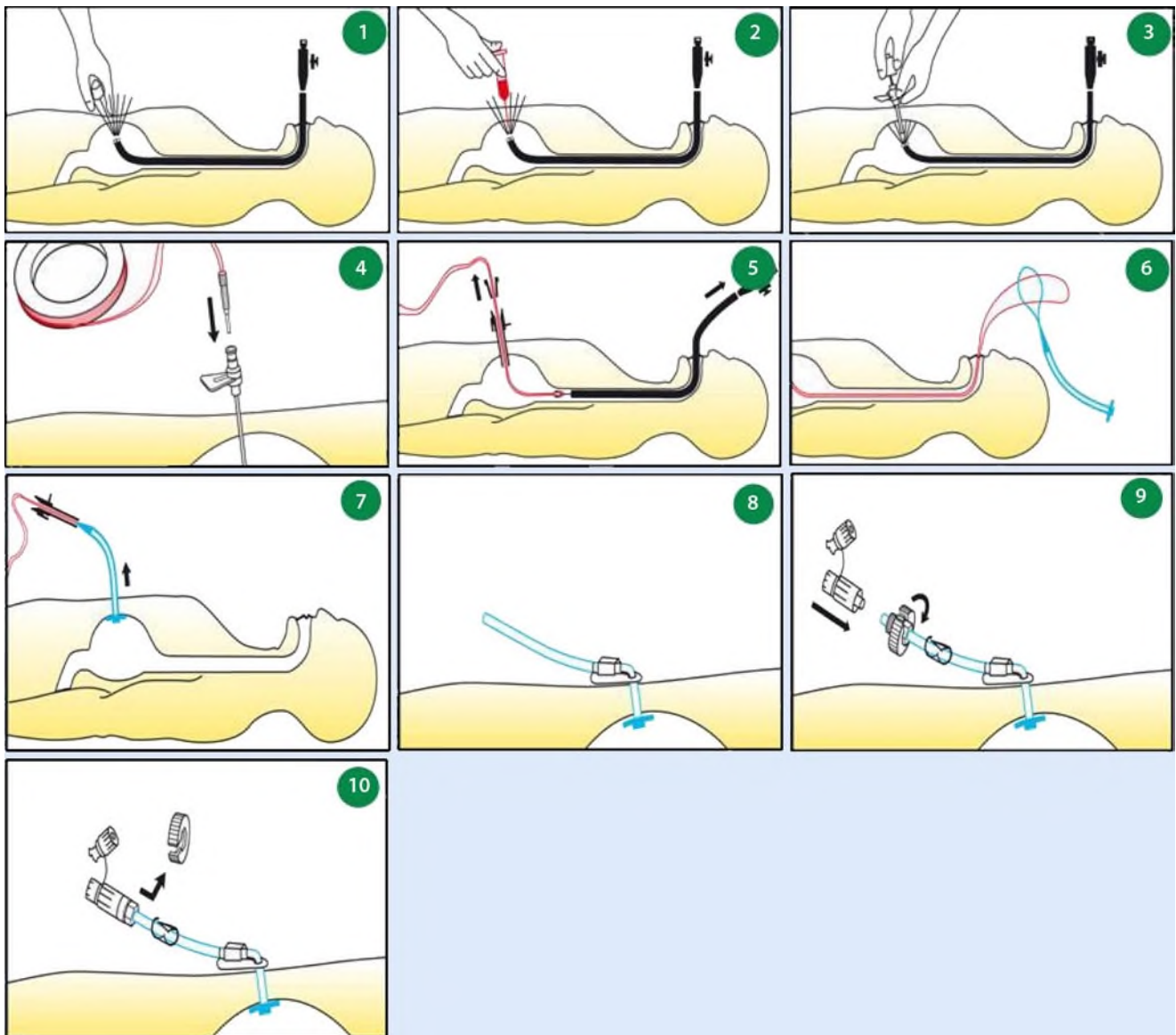
Durch die additive oder ausschließliche Nahrungszufuhr über die PEG-Sonde kann bei nahezu allen Patienten nicht nur ein weiterer Gewichtsverlust während der Tumortherapie verhindert werden.

Allerdings ist bei Therapieende in den seltensten Fällen das Normalgewicht wieder erreicht, sodass die additive Ernährungstherapie fortgeführt werden muss. Darüber hinaus entfällt bei der Ernährung über eine Gastrostomie die soziale Stigmatisierung des Patienten durch die für jedermann sichtbar getragene Nasensonde.

Laut der vorhandenen Literatur ist die PEG-Tragedauer nicht limitiert. Ciocon u. Silverstone berichteten 1988 über einen Patienten mit neurologischen Schluckstörungen, der die Sonde über 8 Jahre trug [6]. Darüber hinaus können über die lie-



**Abb. 1** ▲ Generelle Möglichkeiten und Modifikationen der Anlage von enteralen Ernährungssystemen



**Abb. 2** ▲ Perkutane endoskopisch kontrollierte Gastrostomie (PEG). **1** Durchführung einer Gastroskopie, Entfaltung des Magens durch Lufteinblasen, Festlegung der idealen Punktionsstelle mittels Diaphanoskopie. **2** Hautdesinfektion, Lokalanästhesie, Hautstichinzision. **3** Einführen der Stahlkanüle über diesen Schnitt unter endoskopischer Sicht in den Magen. Über die Stahlkanüle ist ein Plastikröhrchen gestreift, das beim Zurückziehen der Stahlkanüle eine Verbindung durch die Haut in den Magen herstellt. **4** Schieben eines Fadens durch das Röhrchen und Greifen dessen mit einer durch das Endoskop geschobenen Faszszange. **5** Zurückziehen des Endoskops. **6** Der Faden wird durch den Magen und den Ösophagus durchgezogen und ragt aus dem Mund des Patienten. An dieses Ende wird nun die PEG-Sonde geknotet. **7** Durch Zug an dem aus dem Bauch ragenden Fadenende wird der Faden durch die Bauchwand nach außen gezogen. Am inneren Ende der Sonde ist eine Plastikplatte (innere Halteplatte) befestigt, die ein Durchrutschen der Sonde nach außen verhindert. **8** Von außen wird die Sonde durch eine Gegenplatte (äußere Halteplatte) fixiert. **9** Auffädeln der Schlauchklemme und der Fixierschraube. **10** Entfernung der Schraubhilfe. (Mit freundl. Genehmigung der Fa. Fresenius Kabi Deutschland GmbH)

gende PEG-Sonde problemlos Medikamente zugeführt werden. Somit wird eine adäquate Schmerztherapie, die eine zentrale Bedeutung in der Betreuung des Kopf-Hals-Tumorpatienten hat, oftmals erst möglich bzw. erheblich vereinfacht [5]. Im Gegensatz zur parenteralen Ernährung bleibt bei der enteralen Ernährung die enterale Struktur und Funktion erhalten, die Resorption und der Stoff-

wechsel auf Schleimhautebene werden angeregt [7, 8].

### Die PEG-Tragedauer ist nicht limitiert

Ein grundsätzlicher Vorteil der endoskopischen Sondentechniken besteht gerade in deren Durchführbarkeit unter Lokalanästhesie [9, 10, 11]. Dennoch ist in man-

chen Fällen die Durchführung in Intubationsnarkose angezeigt. Die PEG-Anlage kann im Rahmen der gleichzeitig stattfindenden diagnostischen Panendoskopie ([12]; Probeentnahme zur Diagnosesicherung, Tumorausdehnungsbestimmung und Ausschluss eines Zweitmalignoms) oder des therapeutischen Eingriffs (Tumoroperation) stattfinden. Die Methode kann, unserer Erfahrung nach, problem-

los zum Zeitpunkt der Diagnosestellung durch die Kopf-Hals-Chirurgen durchgeführt werden.

## Indikationen

Das primäre Ziel jeder Form von enteraler Ernährungstherapie besteht in der Vorbeugung von weiterem Gewichtsverlust, der Korrektur von Ernährungsdefiziten, der Rehydratation und somit der Verbesserung der Lebensqualität der Patienten [8]. Prinzipiell ist eine enterale Ernährung über eine PEG-Sonde bei Patienten, bei denen eine quantitativ oder qualitativ ausreichende Nahrungsaufnahme über mehr als 2–3 Wochen absehbar nicht möglich ist, individuell in Erwägung zu ziehen [8]. Jedenfalls ist eine strenge Indikationsstellung zur Durchführung einer PEG, unter Berücksichtigung des Allgemeinzustands, der Diagnose, der Erkrankungsprognose, ethischer Aspekte [13] und des zu erwartenden Einflusses der PEG-Anlage auf die Lebensqualität des Patienten anzustreben. Wird eine PEG-Sonde gelegt, handelt es sich um einen operativen Eingriff. Es bedarf der Aufklärung und des Einverständnisses des Patienten (oder des gesetzlichen Betreuers) wie bei jeder anderen Operation. In der Kopf-Hals-Onkologie ist die PEG-Anlage indiziert

- bei Patienten, die prätherapeutisch an einem massiven tumorbedingten Gewichtsverlust leiden,
- bei zu erwartender definitiver oder adjuvanter Radiochemotherapie oder
- vor Tumoroperationen mit voraussichtlich lang anhaltenden erheblicher Schluckstörung (Dysphagie, Odynophagie, Aspiration) und notwendiger langwieriger Schluckrehabilitation.

## Kontraindikationen

Als absolute Kontraindikationen für eine PEG gelten

- schwerwiegende Gerinnungsstörungen (INR > 1,5, Quick < 50%, PTT > 50 s Thrombozytenzahl < 50.000/mm<sup>3</sup>),
- Resorptionsstörungen,
- Ileus,
- Peritonitis,
- schwergradiger Aszites,
- ausgeprägte Peritonealkarzinose,
- schwere Psychosen und

K. Mantsopoulos · M. Koch · J. Zenk · H. Iro

## Stellenwert der perkutanen endoskopisch kontrollierten Gastrostomie bei Kopf-Hals-Tumorpatienten

### Zusammenfassung

Viele Patienten mit fortgeschrittenen Kopf-Hals-Tumoren sind bereits bei der Erstdiagnose unzureichend ernährt und bedürfen einer supportiven Ernährungstherapie. Durch die Beseitigung der Mangelernährung wird die Rekonvaleszenz positiv beeinflusst, die Krankenhausverweildauer vermindert und die Prognose im Hinblick auf die Morbidität und Mortalität begünstigt. Bei der Ernährung über eine perkutane endoskopisch kontrollierte Gastrostomie (PEG) entfällt die soziale Stigmatisierung des Patienten durch die für jedermann sichtbar getragene Nasensonde. Die PEG kann problemlos durch die Kopf-Hals-Chirurgen durchgeführt werden bei Pa-

tienten, die prätherapeutisch an einem massiven tumorbedingten Gewichtsverlust leiden, bei zu erwartender Radiochemotherapie oder vor Tumoroperationen mit voraussichtlich notwendiger langwieriger Schluckrehabilitation. Über die PEG-Sonde können Medikamente zugeführt werden. Somit wird eine adäquate Schmerztherapie, die eine zentrale Bedeutung in der Betreuung des Kopf-Hals-Tumorpatienten hat, erheblich vereinfacht.

### Schlüsselwörter

Perkutan endoskopisch kontrollierte Gastrostomie · Dysphagie · Enterale Ernährung · Langzeiternährung · Kopf-Hals-Onkologie

## The value of percutaneous endoscopic gastrostomy in ENT tumor patients

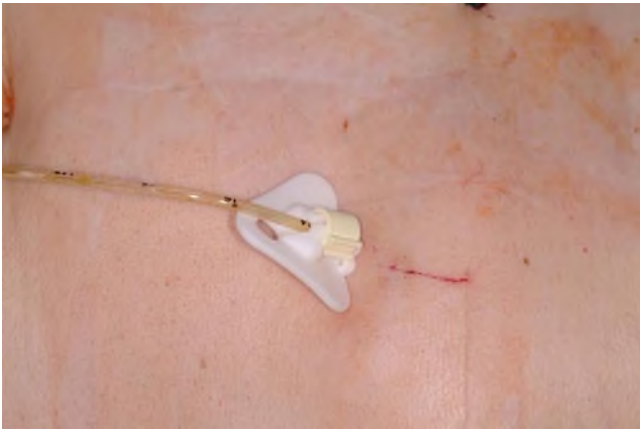### Abstract

Many patients with advanced head and neck cancer are already in a poor nutritional status and need supportive nutritional therapy at the time of initial diagnosis. Malnutrition is associated with delayed recovery, prolonged hospital stay and unfavorable prognosis. By using percutaneous endoscopic gastrostomy (PEG), the social stigmatization for the patient resulting from the conspicuous nasal feeding tube is avoided. The PEG can be easily implemented at the time of diagnosis by head and neck surgeons in patients suffering from massive tumor-associated weight loss,

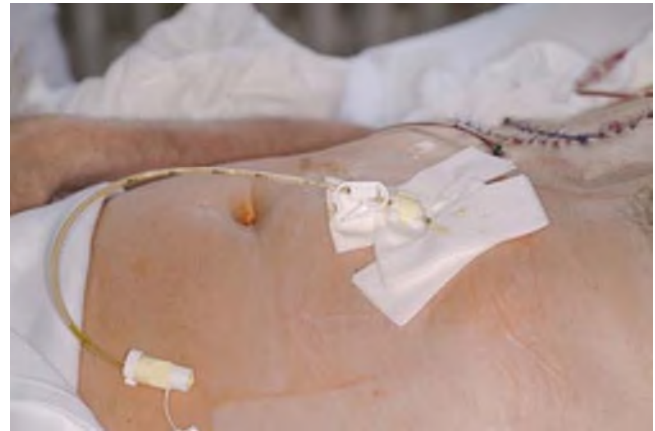when definitive or adjuvant radiochemotherapy is anticipated, or prior to tumor surgery likely to be followed by prolonged significant dysphagia and protracted swallowing rehabilitation. Analgesics can be administered via the PEG tube, thus simplifying adequate pain management, which plays a central role in the care of head and neck cancer patients.

### Keywords

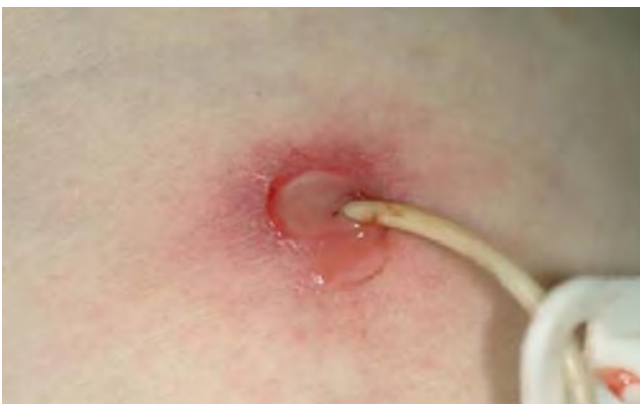Percutaneous endoscopic gastrostomy · Dysphagia · Enteric nutrition · Long-term nutrition · Head and neck oncology



**Abb. 3** ▲ Perkutane endoskopische Gastrostomie



**Abb. 4** ▲ Perkutane endoskopische Gastrostomie. Hautschutz durch Kompressen



**Abb. 5** ◀ Peristomale Infektion nach PEG-Anlage

- eine deutlich eingeschränkte Lebenserwartung [8].

Als relative Kontraindikationen gelten

- schwere Wundheilungsstörungen,
- eine Peritonealdialyse,
- gastrointestinale Fisteln,
- zerebroperitoneale „Shunts“ und
- die portale Hypertension [14].

Ösophagusstenosen stellen keine Kontraindikation dar, vorausgesetzt, dass die mit einem dünnen flexiblen Endoskop passiert werden können. Ebenso ist eine vorherige gastrointestinale Operation (wie eine Billroth-I- oder -II-Resektion oder eine totale Gastrektomie) nicht als Kontraindikation anzusehen. Auf der anderen Seite ist zu bedenken: Eine schwergradige erosive Gastritis oder ein Magenulkus muss vor der PEG-Anlage therapiert werden.

## Komplikationen

Die Komplikationen nach PEG-Anlage können in gering- und schwergradig unterteilt werden. Zu den geringgradigen Komplikationen einer PEG gehören Wundinfektion, Wundleckage, Blutung aus der PEG-Stelle, Haut- oder gastrische Ulzeration, Pneumoperitoneum, temporärer Ileus und gastrische Obstruktion. Als schwergradig werden folgende Komplikationen klassifiziert: nekrotische Faszitis, Ösophagusperforation, gastrische Perforation, kolokutane Fistel, „Buried-bumper-Syndrom“ (vergrabene innere Halteplatte), versehentliche PEG-Entfernung [15]. Die Komplikationsrate nach perkutaner endoskopischer Gastrostomie, wie sie durch die verschiedenen Studienergebnisse angegeben wird, ist sowohl von der Definition der Komplikationen als auch von der zu untersuchenden Patientengruppe abhängig. In der Serie von Taylor et al. liegt die Rate der „geringgradigen“ Komplikationen (Wundinfektion, peristomale Wundleckage und PEG-Disloka-

tion) bei 70% [16]. In der Studie von Larson et al. wiesen 13% der Patienten geringgradige und 3% schwerwiegende Komplikationen auf [17].

## Drucknekrose

Feussner wies 1989 darauf hin, dass es durch eine zu straff befestigte äußere Halteplatte zu einer Drucknekrose der Magenwand infolge lokaler Ischämie kommen kann [18]. Prinzipiell muss darauf geachtet werden, dass 24 h nach PEG-Anlage durch Lockerung der äußeren Halteplatte, Sondenrotation um 360° und Bewegung in die Längsrichtung der Zug auf die Sonde vermindert wird. Bei der weiteren Fixierung ist zu beachten, dass ein Spielraum von etwa 1 cm belassen wird, um eine Drucknekrose zu vermeiden. In der Literatur liegt die Letalitätsrate der PEG-Anlage zwischen 0 und 6,7% [19]. Bei der bisher größten veröffentlichten Langzeitstudie mit 1182 Patienten (keine HNO-Tumorpatienten) wurde eine Mortalitätsrate von 0,5% angegeben [20]. Im Patientenkollektiv der bisher größten Langzeitstudie mit HNO-Tumorpatienten trat kein methodenbedingter Todesfall auf [5].

## Tumorzellverschleppung

Besondere Erwähnung muss die Frage der methodenbedingten Tumorzellverschleppung in Ösophagus, Magen und Bauchdecke durch die perkutane endoskopische Gastrostomie nach der transoralen Fadendurchzugsmethode finden (iatrogene Implantationsmetastasierung). Cappel berichtete 2007 in seiner Studie von 44 publizierten Fällen [21].

**Tab. 1 Wichtige Hinweise zu PEG-Pflege und Patientenverhalten [8][44]**

#### PEG-Pflege

- Mit der Nahrungszufuhr kann etwa 6 h nach PEG-Anlage begonnen werden.
- Erster Verbandswechsel am Folgetag der PEG-Anlage.
- In der Wundheilungsphase (erste 7–10 Tage) täglich ein steriler Verbandswechsel oder immer dann, wenn der Verband durchfeuchtet ist.
- Nach 10 Tagen und bei reizlosen Wundverhältnissen reicht i. d. R. ein Verbandswechsel jeden 2. oder 3. Tag.
- Bei reizlosem Stoma kann eine tägliche Desinfektion zu Hautirritationen führen.
- Bei reizlosem Stoma ist Duschen nach einer Woche und Baden nach 2 Wochen erlaubt.
- Polyvidon-Jod-Komplex-haltige Produkte sollten möglichst vermieden werden, um Materialschädigungen der Sonde zu vermeiden.
- Eine sorgfältige und regelmäßige Mundpflege zur Vorbeugung eines Pilzbefalls oder einer Sialadenitis ist unerlässlich.

Zur Minimierung des Risikos einer Implantationsmetastase wird die Durchführung der PEG-Anlage erst nach der Tumoresektion, eventuell in 2. Sitzung oder nach der Radiochemotherapie empfohlen. Laut Thermann et al. kann sowohl das Risiko einer tumorbedingten Perforation als auch einer Implantationsmetastasierung durch eine PEG-Anlage im Direktpunktionsverfahren reduziert werden [22]. Andere Autoren diskutieren, ob die Metastasierung im Bereich der Gastrostomie über eine hämatogene oder lymphogene Route mit einer Präferenz für die suszeptible Gastrostomiewunde erfolgen kann [23, 24]. Dies basiert auf der klinischen Beobachtung, dass die Implantationsmetastasierung meistens bei Patienten mit bereits fernmetastasierten Kopf-Hals-Tumoren auftritt. In dem uns vorliegenden Krankengut von Patienten mit Kopf-Hals-Tumoren, das das bisher umfangreichste in der Literatur darstellt, wurden keine Metastasen im Bereich des Gastrostomas beobachtet. Dies war selbst nicht bei Patienten der Fall, die im Verlauf Fernmetastasen entwickelten – im Gesamtkollektiv unserer Tumorpatienten in über 5% der Fälle [5].

#### Lokale Infektion

Lokale Schmerzen an der Einstichstelle, Fieber oder eine Leukozytose können bei vielen Patienten zumeist kurzdauernd auftreten [5, 8] und dürfen keinesfalls der Methode als Komplikation angelastet werden. Lokale peristomale Infektionen stellen, nach unserer Erfahrung und in Übereinstimmung mit der Literatur, die häufigste Komplikation dar (■ **Abb. 5**). Der-

artige Infektionen lassen sich meist durch alleinige Lokaltherapie (lokale Applikation von Antiseptika, täglicher Verbandswechsel; [8]), immer jedoch durch zusätzliche parenterale Antibiotikatherapie beherrschen. Nur in Ausnahmefällen ist die Sondenentfernung erforderlich. Die Literaturangaben zur Häufigkeit der peristomalen Infektion schwanken zwischen 2 und 60% [17, 25, 26, 27, 28, 29, 30, 31]. Das kann auf den unterschiedlichen Studientypen, das Patientengut, das Vorhandensein einer Antibiotikaprophylaxe oder die Definition des Begriffs „peristomale Infektion“ zurückgeführt werden.

#### Peristomale Infektionen sind die häufigste Komplikation

Die Kopf-Hals Tumorpatienten leiden manchmal an Obstruktion des oberen aerodigestiven Trakts, die zu einer lokalen übermäßigen Bakterienkolonisation des Hypopharynx führt. Bei der PEG-Anlage nach der Fadendurchzugsmethode könnten die Bakterien des oberen Aerodigestivtrakts an dem PEG-Tubus festhaften und die Einstichstelle vermehrt besiedeln. Im Prinzip wird eine perioperative systemische Antibiotikaprophylaxe bei der perkutanen endoskopischen Gastrostomie empfohlen. In einer Metaanalyse von 10 relevanten Studien konnten Lipp u. Lusardi einen statistisch signifikanten Einfluss der Antibiotikaprophylaxe auf die Raten der peristomalen Infektion nachweisen [32]. Während die Technik der Methode weitgehend ausge-reift ist, wird die Art der Antibiose oder der Dauer der perioperativen Behandlung durch die verschiedenen Studien

immer noch kontrovers diskutiert [30, 33, 34, 35, 36].

Zur Vermeidung einer peristomalen Infektion nach PEG-Anlage sind, außer der perioperativen systemischen Antibiotikaprophylaxe, manche Methoden in der Literatur beschrieben worden (Keimreduktion in Mundhöhle und Oropharynx durch Mundpflege mit Desinfizenzien und Adstringenzien [37, 38], Durchführung einer adäquaten Skalpellingzision und Vermeidung eines übermäßigen Zugs an der inneren Halteplatte [39]). Die möglichen langzeitigen Komplikationen nach PEG-Anlage schließen die Okklusion der PEG-Sonde, die Porosität oder den Bruch des Tubus mit folgender Leckage, Entwicklung von Zellulitis, Ekzem oder Granulationsbildung ein [8]. Die Entwicklung dieser Komplikationen hängt von der Qualität der PEG-Pflege ab und kann effektiv vermieden werden.

#### Entfernung der PEG-Sonde

Die Entfernung der PEG-Sonde geschieht i. d. R. endoskopisch [40], wobei nach Wegnehmen der äußeren Fixationsplatte und nach Kürzung der Sonde die innere Halteplatte mit einer Schlinge gefasst und durch den Mund nach außen gezogen wird. Bei fehlenden Laparotomien in der Eigenanamnese oder intraabdominellen Adhäsionen kann eine dünnlumige PEG-Sonde meist komplikationslos auch auf Hautniveau abgeschnitten und die innere Halteplatte per vias naturales ausgeschieden werden [41]. Nach PEG-Entfernung und sterilem Abdecken des Stichkanals kommt es innerhalb von Stunden zu einem Spontanverschluss des Stomas.

#### Nachsorge

#### Ernährung

Erstmals nach PEG-Anlage werden in den Abendstunden 500 ml Wasser zugeführt, am Folgetag werden zusätzlich 500 ml Sondenkost verabreicht, bei guter Verträglichkeit kann die Sondenkost an den folgenden Tagen um jeweils 500 ml gesteigert und die Flüssigkeitszufuhr auf 1000 ml erhöht werden. Die erforderliche Gesamtkalorien- und Flüssig-

sigkeitsmenge wird i. d. R. nach 3–7 Tagen erreicht.

## Pflege und Betreuung

Die Betreuung der Patienten nach PEG-Anlage erfolgt idealerweise in einem interdisziplinären Team, bestehend aus Hausarzt, Pflegepersonal, Ernährungsberatung und Gastroenterologe, wobei der Einbezug des Patienten respektive seiner Angehörigen für einen problemlosen Verlauf wichtig ist. Bei initial hospitalisierten Patienten sind die ausführliche präoperative Patientenschulung, die konsequente postoperative Überwachung und die engmaschige Betreuung durch ein geschultes Ernährungsteam postoperativ unerlässlich. Im Rahmen des stationären Aufenthalts sind auf jeden Fall die ambulanten Versorgungsmöglichkeiten (nach der Patientenentlassung) zu klären. Von besonderer Bedeutung ist die strukturierte postoperative Pflege des PEG-Systems (■ Tab. 1).

## Andere Techniken zur enteralen Sondenernährung

Wenn eine endoskopische Sondenanlage (fehlende Diaphanoskopie, Zustand nach kieferchirurgischen Operationen) nicht mehr möglich ist, kann die PEG-Anlage im Direktpunktionsverfahren mit 2-facher Gastropexie erfolgen. Die Methode wurde 1984 von Russel und Vestweber eingeführt und mit einem einfach handhabbaren Gastropexie-Nahtapplikator 1993 in Japan weiterentwickelt. Zunächst wird mittels der Gastroskopie die geeignete Punktionsstelle durch die Diaphanoskopie gewählt. Nach der Lokalanästhesie erfolgen die Hautdesinfektion und das sterile Abdecken des Punktionsbereichs. Bei der Gastropexie fixiert man die Magenvorderwand mit 2 speziellen Hohladeln, durch die ein Faden geführt wird, von außen an der Bauchwand. Dann erfolgt mittels eines Trokars mit Splittkanüle die Punktions- und danach die Platzierung der Ballonsonde. Der Ballon wird mit sterilem Wasser geblockt und sichert so die Lage der Sonde im Magen.

Eine weitere Alternative ist die sonographisch gesteuerte PEG-Anlage.

Die Technik beruht auf einer sonographisch gesteuerten Punktions (nach der Seldinger-Technik) eines über eine nasogastrale Sonde oder – seltener – über direkte Punktions flüssigkeitsgefüllten Magens [42]. Die Punktions der Magenvorderwand kann auch fluoroskopisch gesteuert oder CT-gesteuert erfolgen (perkutane radiologische Gastrostomie; [43]). Die enteralen Sondensysteme können alternativ laparoskopisch (sowohl gastral als auch enteral) platziert werden (■ Abb. 1).

## Fazit für die Praxis

**Seit ihrer Einführung in die alltägliche Klinikpraxis [4] hat sich die perkutane endoskopisch kontrollierte Gastrostomie (PEG) bei Patienten mit persistierender Dysphagie bewährt. Bis heute wurde die Technik der Methode mehrfach modifiziert und verbessert und hat herkömmliche chirurgische Gastrostomieverfahren mit einer deutlich höheren Komplikationsrate verdrängt. Die PEG ermöglicht Patienten mit Tumoren des oberen Aerodigestivtrakts eine direkte intragastrale Ernährung unter Ausschaltung der sowohl durch den Tumor selbst als auch die Tumortherapie stark alterierten Schluckstraße. Besondere Bedeutung hat die PEG auch für den prophylaktischen Einsatz bei der Panendoskopie vor einer Tumoroperation, bei einer sich noch anschließenden Radio- oder Radiochemotherapie oder im posttherapeutischen Verlauf bei noch andauernder Dysphagie. Die sachgemäße Durchführung der Methode und Pflege trägt signifikant zur Reduzierung der Komplikationsraten bei. Die PEG ist eine Möglichkeit der Ernährung, ohne dass der Sondenernährte für jeden rein äußerlich direkt als Kranker erkennbar ist.**

## Korrespondenzadresse

### K. Mantsopoulos

Hals-Nasen-Ohren-Klinik, Kopf- und Hals-Chirurgie, Universitätsklinikum Erlangen  
Waldstraße 1, 91054 Erlangen  
konstantinos.mantsopoulos@uk-erlangen.de

**Interessenkonflikt.** Der korrespondierende Autor gibt an, dass kein Interessenkonflikt besteht.

## Literatur

1. Motsch C (2009) Ernährungsmedizinische Aspekte in der HNO-Onkologie. HNO Forum 11:145–151
2. Arends J (2008) Mangelernährung bei Tumorkranken. Ursachen, Diagnostik und Kodierung. Onkologe 14:9–14
3. DeWys DE, Begg C, Lavin PT et al (2009) Prognostic effect of weight loss prior to chemotherapy in cancer patients. Am J Med 69:491–497
4. Gauderer MWL, Ponsky JL, Izant RJ (1980) Gastrostomy without laparotomy. J Paediatr Surg 15:872–875
5. Zenk J, Waldfahrer F, Petsch S, Iro H (1998) Langzeiterfahrung mit der perkutanen endoskopisch kontrollierten Gastrostomie (PEG) bei HNO-Tumorkranken. HNO 46:660–665
6. Ciocon JO, Siverstone FA, Graver LM, Foley CJ (1998) Tube feedings in elderly patients. Indications, benefits and complications. Arch Intern Med 148:429–434
7. Alexander W (1990) Nutrition and translocation. JPEN J Parenter Enteral Nutr 14(5):170–174
8. Loeser C, Aschl G, Hebuterne X et al (2005) ESPEN Guidelines on artificial enteral nutrition – Percutaneous endoscopic gastrostomy. Clin Nutr 24:848–841
9. Ponsky JL, Gauderer MWL, Stellato TA (1983) Percutaneous endoscopic gastrostomy. Arch Surg 118:913–914
10. Miller RE, Kummer BA, Tiszenkel HI, Kotler DP (1986) Percutaneous endoscopic gastrostomy: a procedure of choice. Ann Surg 204:543–545
11. Nishigucki Y et al (1994) Percutaneous endoscopic gastrostomy, duodenostomy and jejunostomy. Diagn Ther Endosc 1:37–43
12. Kimberly GU, Terris JD (1997) Percutaneous endoscopic gastrostomy by head and neck surgeons. Otolaryngol Head Neck Surg 116(4):489–492
13. Golan I, Ligumsky M, Brezis M (2007) Percutaneous endoscopic gastrostomy in hospitalized incompetent geriatric patients: poorly informed, constrained and paradoxical decisions. Isr Med Assoc J 9(12):839–842
14. Kahl S, Kaehler G, Dormann A (2009) Interventionelle Endoskopie und Therapie-Lehrbuch und Atlas. Elsevier
15. DeLegge MH (2009) Prevention and management of complications from percutaneous endoscopic gastrostomy. [http://www.uptodate.com/home/content/topic.do?topicKey=gi\\_dis/16476](http://www.uptodate.com/home/content/topic.do?topicKey=gi_dis/16476)
16. Taylor CA, Larson DE, Ballard DJ et al (1992) Predictors of outcome after percutaneous gastrostomy: A community-based study. Mayo Clin Proc 67:1042
17. Larson DE, Burton DE, Schroeder KW (1987) Percutaneous endoscopic gastrostomy: Indications, success, complications and mortality in 314 patients. Gastroenterology 93:48–52
18. Feussner H, Hannig C, Weiser HF (1989) Transgastric perforation of a percutaneous endoscopic feeding tube with a fatal outcome. Endoscopy 21:45–46
19. Bailey CE, Lucas CE, Ledgerwood AM, Jacobs JR (1992) A comparison of gastrostomy techniques in patients with advanced head and neck cancer. Arch Otolaryngol 118:124–126
20. Gossner L, Ludwig J, Hahn EG, Eil C (1995) Risiken der perkutanen endoskopischen Gastrostomie. Dtsch Med Wochenschr 120:1768–1772
21. Cappel MS (2007) Risk factors and risk reduction of malignant seeding of the percutaneous endoscopic gastrostomy track from pharyngoesophageal malignancy: A Review of all 44 known reported cases. AM J Gastroenterol 102:1307–1311

22. Thermann F, Marcy T, Dralle H (2002) Primäre operative Gastrostomie oder perkutane endoskopische Gastrostomie (PEG) beim fortgeschrittenen inoperablen Ösophaguskarzinom? Zwei Fallberichte mit Bauchwandmetastase als Folge einer PEG-Anlage. *Chirurg* 73:1132–1135
23. Brown MJ (2004) Cancer metastasis at percutaneous endoscopic gastrostomy stomata is related to the hematogenous or lymphatic spread of circulating tumor cells. *Am J Gastroenterol* 95(11):3288–3291
24. Murphy SM, Goldschmidt RA, Rao LN et al (2009) The influence of surgical trauma on experimental metastasis. *Cancer* 64:2035–2044
25. Ahmad I, Mouncher A, Abdoolah A et al (2003) Antibiotic prophylaxis for percutaneous endoscopic gastrostomy- a prospective randomised, double-blind trial. *Aliment Pharmacol Ther* 18:209–215
26. Lee JH, Kim JJ, Kim YH et al (2002) Increased risk of peristomal wound infection after percutaneous endoscopic gastrostomy in patients with diabetes mellitus. *Dig Liver Dis* 34(12):857–861
27. Schapiro GD, Edmundowicz SA (1996) Complications of percutaneous gastrostomy. *Gastrointest Endosc Clin N Am* 6:409–422
28. Mellinger JD, Ponsky JL (1998) Percutaneous endoscopic gastrostomy: state of the art. *Endoscopy* 30:126–132
29. Chowdhury MA, Batey R (1996) Complications and outcome of percutaneous endoscopic gastrostomy in different patient groups. *J Gastroenterol Hepatol* 11:835–839
30. Akkersdijk WL, Berggeijk JD, Egmond T van, Mulder CT et al (1995) Percutaneous endoscopic gastrostomy (PEG): comparison of push and pull methods and evaluation of antibiotic prophylaxis. *Endoscopy* 27:313–316
31. Zopf Y, Konturek P, Nuernberger A et al (2008) Local infection after placement of percutaneous endoscopic gastrostomy tubes: A prospective study evaluating risk factors. *Can J Gastroenterol* 22(12):987–991
32. Lipp A, Lusardi G (2008) Systemic antimicrobial prophylaxis for percutaneous endoscopic gastrostomy (review). *The Cochrane Library* 4
33. Jain NK, Larson DE, Schroeder KW et al (1987) Antibiotic prophylaxis for percutaneous endoscopic gastrostomy: A prospective, randomised, double-blind clinical trial. *Ann Intern Med* 107(6):824–828
34. Gossner L, Keymling J, Hahn EG, Ell C (1999) Antibiotic prophylaxis in percutaneous endoscopic gastrostomy (PEG): a prospective randomized clinical trial. *Endoscopy* 31(2):119–124
35. Preclik J, Gruene S, Leser HG et al (1999) Prospective, randomised, double blind trial of prophylaxis with single dose of co-amoxiclav before percutaneous endoscopic gastrostomy. *BMJ* 319:881–884
36. Dormann AJ, Wigglinghaus B, Risius H et al (1994) A single dose of ceftriaxone administered 30 minutes before percutaneous endoscopic gastrostomy significantly reduces local and systemic infective complications. *Am J Gastroenterol* 94(11):3220–3224
37. Park RH, Allison MC, Lang J et al (1992) Randomised comparison of percutaneous endoscopic gastrostomy and nasogastric tube feeding in patients with persisting neurological dysphagia. *BMJ* 304:1406–1409
38. Foutsch PG (1992) Complications of percutaneous endoscopic gastrostomy and jejunostomy. *Gastrointest Endosc Clin N Am* 2:231–248
39. Safadi BY, Marks JM, Ponsky JL (1998) Percutaneous endoscopic gastrostomy. *Gastrointest Endosc Clin N Am* 8:551–568
40. Eggenberger C, Ritz M, Beglinger C (2004) Perkutane endoskopische Gastrostomie: Indikationen, Technik, Komplikationen und Langzeitbetreuung. *Schweiz Med Forum* 4:77–83
41. Coventry BJ, Karatassas A, Gower L, Wilson P (1994) Intestinal passage of the PEG end-piece: is it safe? *J Gastroenterol Hepatol* 9:311–313
42. Bleck JS, Reiss B, Gebel M et al (1998) Percutaneous sonographic gastrostomy: method, indications, and problems. *Am J Gastroenterol* 93(6):941–945
43. Yeung EY, Ho CS (1992) Percutaneous radiologic gastrostomy. *Ballieres Clin Gastroenterol* 6(2):297–317
44. Jordan A, Brandstaetter M (2003) *Praxishandbuch Klinische Ernährung und Infusionstherapie*. Springer, Berlin Heidelberg