

Die Miniendoskopie im Kopf-Hals-Bereich

M. Koch, Konstantinos Mantsopoulos, Heinrich Iro, Johannes Zenk

Angaben zur Veröffentlichung / Publication details:

Koch, M., Konstantinos Mantsopoulos, Heinrich Iro, and Johannes Zenk. 2010. "Die Miniendoskopie im Kopf-Hals-Bereich." *HNO* 58 (4): 325–32.
<https://doi.org/10.1007/s00106-010-2094-x>.



Die Miniendoskopie im Kopf-Hals-Bereich

Minimal-invasive Therapieverfahren sind fester Bestandteil der heutigen Medizin. Durch die Vermeidung von größeren operativen Prozeduren kann i. d. R. die Morbidität der Patienten reduziert und die Dauer des stationären Aufenthalts verkürzt werden.

Anwendungsbereiche der Miniendoskopie

Im Kopf-Hals-Bereich haben sich bisher 3 wesentliche Haupteinsatzgebiete für die Miniendoskopie herauskristallisiert.

- Zur Klärung von neurootologischen Fragestellungen wird die Endoskopie der Eustachi-Röhre, des Mittelohrs und der Schädelbasis durchgeführt [6, 7, 45].
- Die Tränenwegsendoskopie stellt eine wichtige Weiterentwicklung der endonasalen Dakryozystorhinoskopie (DCR) dar [8].
- Die Endoskopie der Speichelausführungsgänge kommt bei obstruktiven Speicheldrüsenerkrankungen zum Einsatz [17, 21, 34].

Als Kontraindikation gilt jeweils eine akute Infektion der betroffenen Region. Miniendoskope haben einen Durchmesser von maximal 2 mm. Für eine ausreichende Bildqualität mit hoher Pixelzahl sind eine entsprechende Faseranzahl im Endoskopschaft und der Anschluss an eine hochauflösende Kamera und an eine leistungsfähige Lichtquelle notwendig. Die Befunde sollten über einen Monitor sichtbar sein. Alle Daten sollten in digitalisierter Form dokumentiert werden können. Die Miniendoskopie kann in der über-

wiegenden Zahl der Fälle in Lokalanästhesie durchgeführt werden. Bei Kindern, bei fehlender Compliance des Patienten und bei Kombination mit invasiven Eingriffen wird sie in Vollnarkose durchgeführt [6, 7, 8, 21, 34, 45]. Die folgende Arbeit soll eine Übersicht über den gegenwärtigen Entwicklungsstand der Miniendoskopie und deren Einsatzmöglichkeiten im Kopf-Hals-Bereich geben.

Eustachi-Röhre und Mittelohr

Aufgrund ihrer anatomischen Gegebenheiten ist eine vollständige Untersuchung der Tube nur mit einer flexiblen Optik möglich. Die erstmalige Endoskopie der gesamten Tubenlänge erfolgte durch Jansen 1985 mit einem 1,8-mm-Endoskop [13]. Untersuchungen zur Anatomie der Tube zeigten, dass der Isthmus der engste Anteil der Tube mit einem Durchmesser von maximal 1,6 mm ist. Endoskope mit einem Durchmesser von 0,35–1,6 mm erwiesen sich als geeignet für eine erfolgreiche komplette Tubenendoskopie und transtubale Mittelohrendoskopie. Letztere wurde erstmals durch Kimura et al. veröffentlicht (s. Übersichten bei Hopf et al. [10], Edelstein et al. [7], Poe et al. [43] und Di Martino et al. [6]). Die neueren flexiblen Fiberoptiken haben eine Dicke von 0,35–0,65 mm, die Miniendoskope einen Durchmesser von 0,5–1,0 mm und eine Bildauflösung von 2000–10.000 Pixel, sie waren teilweise an ihrer Spitze passiv steuerbar (■ **Abb. 1a**; [4, 7, 10, 15, 18, 38]).

Die Untersuchung erfolgt über einen transnasal-transpharyngealen Zugang, die Analyse der Tubenfunktion kann nur am wachen Patienten erfolgen. Eine Abschwellung der Nasenschleimhaut

wird mit abschwellenden xylometazolinhaltigen Medikamenten erreicht. Die Schleimhutanästhesie der Nase erfolgt mit einem Lokalanästhetikum (z. B. Xylocain-Spray). Mit starren 30°- bzw. 70°-Nasendoptiken oder einem flexiblen Nasendoskop wird zunächst das pharyngeale Tubenostium begutachtet.

Anschließend wird unter nasendoskopischer Kontrolle (starre 70°-Optik) eine präformierte Kanüle (Metall- oder Plastiktubenkatheter, Ballonkatheter, dünne flexible Hülse) mit einem Durchmesser von 0,8–1,2 mm in die Tube eingelegt (■ **Abb. 1a**; [6]). Über den eingelegten Tubenkatheter wird ein Lokalanästhetikum (z. B. Xylocain-Lösung) in Rückenlage in die Tube verabreicht. Das flexible, unter 1 mm durchmessende Miniendoskop kann nun über den vorgelegten Tubenkatheter eingeführt werden. In über 90% der Fälle kann die gesamte Tube mit einem Miniendoskop über den Isthmus hinaus bis zur Paukenhöhle eingesehen werden (■ **Abb. 1b–e**). Bei der Mittelohrinspektion sind das Hypotympanon, das Amboss-Steigbügel-Gelenk, der Hammergriff und Teile des Recessus facialis erkennbar. Die runde und ovale Nische, das Epitympanon, der Attikbereich sind meist nicht komplett einsehbar. Eine ausgedehntere Inspektion des Mittelohrs ist derzeit nicht möglich, da die Endoskope nicht aktiv steuerbar sind [4, 6, 7, 10, 15, 51]. Eine passive Steuerung über einen zusätzlichen Innen-Carrier-Katheter ist beschrieben worden [10].

Neben strukturellen Veränderungen an den Tubenostien und in der Tube kann auch deren Funktion beurteilt werden (■ **Abb. 1b–e**). Dies erfolgt bei gleichzeitiger Durchführung von Provo-

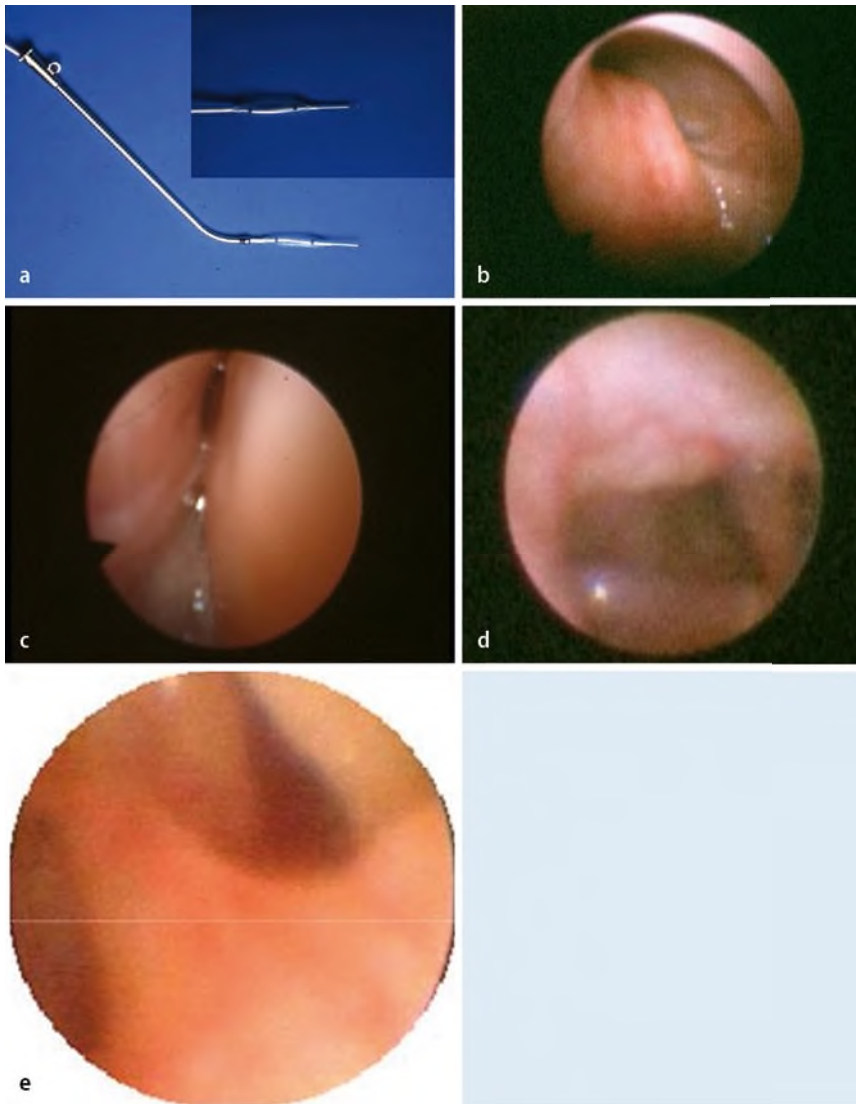


Abb. 1 ▲ Tubenendoskopie und Mittelohrendoskopie. **a** Miniendoskopie der Eustachi-Röhre: Einführungshülse mit eingeschobenem Ballonkatheter und flexiblem Miniendoskop. (Mit freundl. Genehmigung von PD Dr. J. Hopf, Berlin) **b** Tubenostium vom Nasopharynx aus gesehen, **c** Tubenisthmus von transnasal, **d** Blick in die Pauke von transnasal, **e** Blick auf die Stapesfußplatte von transnasal. (**b–e** Mit freundl. Genehmigung von Prof. Dr. A. Di Martino, Bremen)

kationsmanövern wie Schlucken, Gähnen oder dem Valsalva-Manöver [6]. Die Slow-Motion-Video-Analyse ermöglicht eine noch exaktere Darstellung [42]. Zu den häufigsten pathologischen Befunden gehören Einschränkungen der Tubenfunktion durch Narbensegel [6]. Untersucht wurde auch der Zusammenhang einer gestörten Tubenfunktion mit Mittelohrerkrankungen. Korrelationen zwischen einer chronischen Otitis und einer erkennbaren pathologischen Tubenfunktion sind beschrieben worden. Eine organische Tubenobstruktion wird als Prognoseparameter für den Erfolg einer operativen Mittelohrsanierung diskutiert und

eine gleichzeitige Therapie dieser fordert [28, 48, 52].

Die mikroendoskopisch kontrollierte Lasertubenplastik soll in etwa 40% der Fälle einen positiven Einfluss auf den Verlauf einer chronischen Otitis media haben [10, 41]. Ein weiterer möglicher therapeutischer Ansatz liegt in der Applikation von Medikamenten in die Tube [49].

Die Mittelohrendoskopie kann außer auf transtubalem Wege auch transtympanal und transmastoidal bzw. retroaurikulär erfolgen. Starre Winkeloptiken bieten im Gegensatz zu den kleinen flexiblen Optiken oder dem Mikroskop die Möglichkeit, auch tote Winkel einsehen zu können [46]. Flexible Endoskope er-

lauben eine komplettere Inspektion der Mittelohrräume von transtympanal und transtubal. Fehlende Steuerungsmöglichkeiten und eine schlechte Bildqualität sind Nachteile der sehr dünnen flexiblen Endoskope [14, 38].

Bei der transtympanalen Mittelohrendoskopie erfolgt zunächst die Vasokonstriktion mit xylometazolin- und/oder adrenalinhaltigen Tropfen und die Lokalanästhesie des Trommelfells mit xylocainhaltigen Tropfen. Anschließend wird eine vordere oder hintere bis etwa 5 mm große Myringotomie durchgeführt. Die Einführung des Endoskops erfolgt durch die Myringotomie oder durch einen eingelegten Platzhalter (z. B. Paukenröhrchen oder Metall-/Plastiktubus; [7, 45, 46]). Es kommen 0,5–1 mm durchmessende flexible Endoskope und 1,7–1,9 mm durchmessende starren Winkeloptiken (5–30°) zur Anwendung. Für einen maximalen Einblick sind Optiken mit unterschiedlichen Winkeln erforderlich. Die Grenzen stellen die eingeschränkte Sicht auf die Fenesternischen, die Stapesfußplatte, den Attikraum, das Epitympanon und das Antrum dar [15, 40, 43, 45, 46]. Der transmastoidale Zugang zur Mittelohrendoskopie erfolgt in Vollnarkose über eine etwa 1 cm lange retroaurikuläre Hautinzision. Es werden starre 0°- bzw. 30°-Winkeloptiken von 2,7 bzw. 4 mm Durchmesser verwendet [29, 45].

Beschriebene Indikationen zur Mittelohrendoskopie sind der posttraumatische Ausschluss einer Ossikelverletzung [18, 51] und die Dyplasie des Mittelohrs [7, 15, 51]. Ihre Anwendung erfolgte auch zum Ausschluss einer Perilymphfistel [16, 38, 45, 46]. In der überwiegenden Zahl der Fälle konnte endoskopisch keine Fistel nachgewiesen und damit eine größere Operation umgangen werden. Im Verdachtsfall konnte eine Perilymphfistel mit gleicher Sicherheit ausgeschlossen werden wie mit der offenen Tympanoskopie. Allerdings limitieren in etwa 50% anatomische Variationen und Verwachsungen das endoskopische Vorgehen [16, 40, 43, 46]. Bei Nachweis einer Fistel ist eine endoskopisch kontrollierte Abdeckung mittels Faszie [16], Fibrinkleber [46] oder Blutkoagel [40, 43] beschrieben.

In der Cholesteatomchirurgie können sowohl von transtympanal [7, 18, 51] als

auch von transmastoidal schwierig einsehbar beurteilt werden. Einzelne kleinere Cholesteatomperlen können endoskopisch entfernt und in einem Teil der Fälle kann eine Second-Look-Operation vermieden werden [7, 29, 45]. Bei der Therapie von Innenohrstörungen ist die endoskopisch kontrollierte Applikation von Medikamenten unter direkter Sicht, z. B. an die Rundfenstermembran, beschrieben worden [39].

Auch die Endoskopie der Cochlea im Rahmen der Anlage eines Cochlear implant (CI) ist publiziert worden. Hierbei wurden 0,35–0,9 mm dünne flexible Endoskope durch die Cochleostomie eingeführt. Ein mögliches Potenzial zur Unterstützung bei der Einführung des CI insbesondere bei Dysplasien, Verdacht auf Obstruktion, Fibrosierung und Zustand nach Voroperation wird diskutiert [2].

Tränenwege

Erste Berichte über die Dakryoskopie wurden Ende der 1970er-Jahre veröffentlicht, eine diagnostisch verwertbare Darstellung des Tränenwegsystems war jedoch erst ab den 1990er-Jahren möglich. Anatomische Studien zeigten, dass das Lumen der ableitenden Tränenwege 1 mm und das des Canaliculus als engstem Teil 0,5 bis maximal 1 mm weit war. Basierend auf diesen Ergebnissen erfolgte die Entwicklung von flexiblen Fiberoptiken bzw. Miniendoskopen oder die Verwendung von Angioskopen mit einem Durchmesser von 0,5–1,1 mm (Übersichten: [8, 9, 47]). Ab 1995 wurden besonders dünne, flexible oder semiflexible Endoskope verwendet. Die Bildqualität war ab einem Durchmesser von 0,5–0,7 mm und einer Pixelzahl von 3000–6000 akzeptabel. Die Endoskope verfügten teilweise über einen Spül- und Arbeitskanal. Sie haben einen Winkel von 70° oder von 0° bei Direktblick (■ **Abb. 2a**). Zur Durchführung einer endoskopisch kontrollierten Tränenwegschirurgie wurden verschiedene Miniaturinstrumente entwickelt [8, 23, 24, 30, 31].

Bei Durchführung in Lokalanästhesie werden die Tränenwege zunächst mit 4%iger Kokain-Lösung anästhesiert, zusätzlich kann der mediale Kanthusbereich auch mit einem Lokalanästheti-

M. Koch · G. Mantsopoulos · H. Iro · J. Zenk

Die Miniendoskopie im Kopf-Hals-Bereich

Zusammenfassung

Minimal-invasive, v. a. endoskopische Therapieverfahren sind ein wichtiges Thema in der heutigen Medizin. Während der letzten 15 Jahre wurde in verschiedenen Teilgebieten des Kopf-Hals-Gebiets die Miniendoskopie (ME) eingeführt und etabliert. Hierzu zählen die ME der Eustachi-Röhre, des Mittelohrs, der Tränenwege und der Speicheldrüsenausführungsgänge. Durch die direkte Visualisierung ermöglicht die ME eine schnelle, effiziente und exakte Diagnostik sowie eine fundadapierte Planung der Therapie. Vielfach ist eine simultane interventionelle Therapie möglich. Dies führte zu einer deutlichen Modifikation des therapeutischen Vorgehens mit

dem Ziel eines Funktions- bzw. Organerhalts. An entsprechenden Zentren konnten externe Eingriffe am Tränenwegssystem so auf unter 10% bzw. die Rate an Parotidektomien auf unter 5% gesenkt werden. Damit wird nicht nur dem medizinischen Fortschritt, sondern auch der Forderung der für die medizinische Versorgung zuständigen Verwaltungsorgane nach Kosteneinsparungen im Gesundheitswesen Rechnung getragen.

Schlüsselwörter

Miniendoskopie · Sialendoskopie · Eustachitube · Dakryozystoskopie · Mittelohrendoskopie

Mini-endoscopy in the head and neck region

Abstract

Minimally invasive, in particular endoscopic treatment modalities are an important topic in medicine today. Over the last 15 years mini-endoscopy (ME) has been introduced and established in different fields of the head and neck region. ME includes endoscopy of the Eustachian tube, middle ear, lacrimal duct system and duct system of the major salivary glands. Direct visualization by endoscopy enables rapid, efficient and accurate diagnosis and treatment planning according to the findings. In the majority of cases simultaneous interventional therapy is possible. This has led to a fundamental change in treatment regimes which now aim to preserve the

anatomic structure and function. In specialized centers the frequency of external dacryocystostomy could be reduced to less than 10% by means of endoscopic surgery of the lacrimal system, while the frequency of parotidectomy was reduced to below 5%. This development allows not only for medical advances, but also for the desired cost reduction on the part of the administrative organs responsible for providing medical care.

Keywords

Mini-endoscopy · Sialendoscopy · Eustachian tube · Dacryocystoscopy · Otoendoscopy

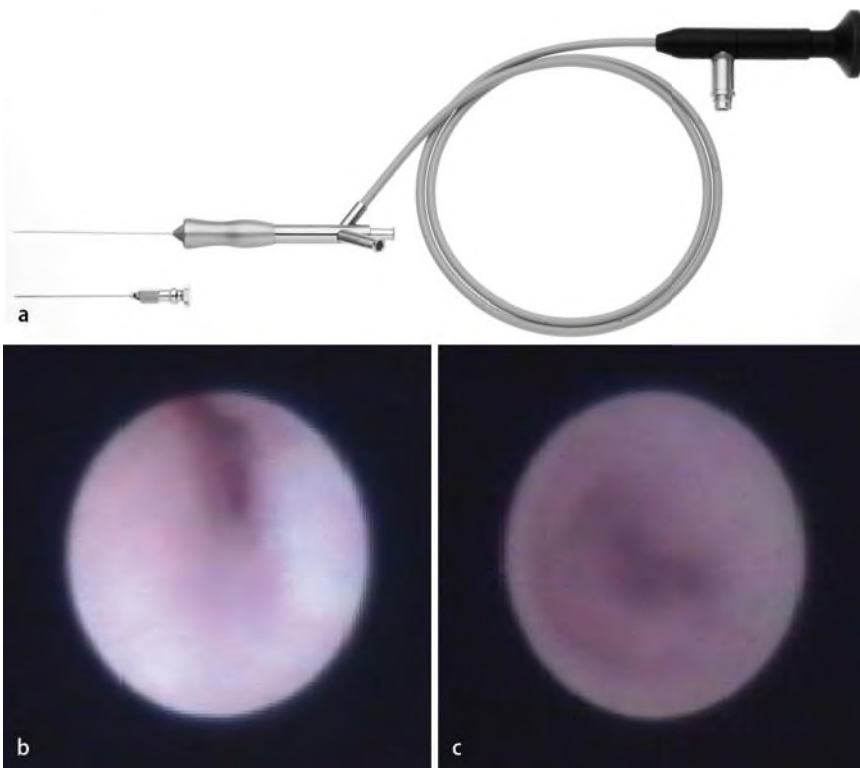


Abb. 2 ▲ Tränenwegsendoskopie. **a** Miniendoskopie der Tränenwege: semiflexibles Miniendoskop mit Jünemann-Einführungshülse. (Mit freundl. Genehmigung der Fa. Storz, Tuttlingen) **b** Blick auf normalen Ductus nasolacrimalis, **c** Stenose des Ductus nasolacrimalis (**b,c** Mit freundl. Genehmigung von Prof. Dr. A. Jünemann, Erlangen)

kum subkutan (z. B. Xylocain 2%) infiltriert werden. Die Anästhesie der Nasenschleimhäute erfolgt mittels Sprühanästhesie (z. B. Xylocain-Spray 4%). Durch die Bougierung des Tränenpünktchens kann dieses auf die 2- bis 3-fache Größe dilatiert werden. Anschließend wird eine adstringierende Lösung in die Tränenwege eingebracht. Während starre, flexible oder semiflexible Endoskope direkt in die Tränenwege eingeführt werden können, sind für die Einführung von flexiblen Fiberoptiken spezielle Sonden wie die Bangerter-Sonde, die Jünemann-Sonde oder eine Modifikation der Letzteren erforderlich (■ **Abb. 2a**). Diese haben einen Durchmesser von 0,6–1,1 mm, abhängig von zusätzlichem integriertem Spülkanal oder Arbeitskanal.

Um eine optimale Sicht zu haben, ist eine kontinuierliche Spülung während der Endoskopie notwendig [8, 23, 30, 31]. Durch die Tränenwegsendoskopie konnte das Verständnis für die Anatomie und Physiologie der ableitenden Tränenwege und für Tränenwegserkrankungen erweitert werden (■ **Abb. 2a**). Sie ermöglicht die direkte Visualisierung von Mu-

kosaveränderungen wie Entzündungen, Narben, Falten sowie die exakte Beurteilung von Stenosen (■ **Abb. 2c**). Stenosen stellten in einer Analyse von Kuchar et. al. die weitaus häufigste Pathologie mit über 75% dar [23]. Seltener Befunde waren Divertikel, Steine und Tumoren. Eine weitere wichtige Indikation ist der Einsatz im Zusammenhang mit der DCR. Die Tränenwegsendoskopie kann simultan mit der DCR durchgeführt werden (endoskopisch assistierte DCR), durch die exakteren Präparationsmöglichkeiten unter Einfluss der Transillumination ergab sich ein positiver Einfluss auf die Operationsergebnisse. Nach DCR kann das Operationsergebnis endoskopisch kontrolliert werden [23, 30, 31]. Die Entwicklung von verschiedenen Mikroinstrumenten wie Mikrobohrer, Ballon oder Minilaserfasern ermöglichte die Entwicklung der transkanalikulären endoskopisch und mikroskopisch kontrollierten Tränenwegschirurgie. Entsprechend der Lokalisation der Pathologie kann die Auswahl des geeigneten Operationsverfahrens erfolgen. Dies betrifft insbesondere die Dilatation von erwor-

benen wie auch von kongenitalen Stenosen [5, 30, 31, 50].

Zur Eröffnung von Stenosen wurden mehrere verschiedene Verfahren beschrieben: die Dakryoplastik mittels Laser, Mikrodrill und Ballon. Die Laser- und Mikrodrill-Dakryoplastik weisen jeweils eine Erfolgsrate von 80% auf [8, 24, 30, 31]. Mittels der Ballon-Dakryoplastik konnte in über 50% der Fälle eine komplette und in mehr als 30% der Fälle eine partielle Beschwerdefreiheit erreicht werden [5]. Bei kongenitalen Stenosen konnte die exakte Diagnose gestellt und auch die therapeutische Schienung unter endoskopischer Kontrolle mit einer hohen Gesamterfolgsrate von 87% durchgeführt werden [50].

Speichelausführungsgänge

Die Endoskopie von Speichelgängen mit flexiblen Fiberoptiken wurde erstmals Anfang der 1990er-Jahre durchgeführt. Die zunächst verwendeten flexiblen Endoskope hatten einen Durchmesser von 0,8–2 mm und teilweise einen bis zu 0,6 mm weiten Arbeitskanal. Die schlechte Steuerbarkeit und Bildqualität, verbunden mit einem häufigen Bruch der Lichtfasern, stellten Nachteile dar. Sie wurden zunächst durch rigide Endoskope ersetzt. Diese boten bessere Sichtverhältnisse bei einer akzeptablen Bildqualität und waren besser steuerbar. Sie hatten Durchmesser von 2–2,7 mm und waren teilweise mit einem Spülkanal versehen, der bis 1 mm weit war. Der starre Endoskopschaft machte jedoch zusammen mit einem großen Durchmesser die atraumatische Endoskopie insbesondere kleinerer Gänge schwer oder unmöglich (Übersichten: [21, 53, 54]).

Anatomische Studien zeigten, dass die Durchmesser der Ausführungsgänge der großen paarigen Kopfspeicheldrüsen durchschnittlich 1,4–1,5 mm betragen, das Ostium mit 0,5 mm bei der Gl. submandibularis und mit 0,5–1 mm bei der Gl. parotis jeweils die engste Stelle war (Übersichten: [21, 53, 54]). Die Ergebnisse trugen zur Entwicklung neuer, dünnerer semiflexibler Endoskope bei, die derzeit Standard sind. Da die Außenhüllen dieser Endoskope aus Titan oder Titan-Metall-Legierungen (z. B. Nitinol) bestehen, sind diese

sehr biegsam, ohne jedoch für einen Faserbruch anfällig zu sein. Sie zeichnen sich durch gute Steuerbarkeit, atraumatisches Vorgehen und exzellente Bildqualität aus. Die Außendurchmesser betragen 0,8–1,6 mm, die Pixelanzahl liegt zwischen 6000 und 10.000. Alle Endoskope haben einen Spülkanal, die für eine interventionelle Therapie geeigneten Endoskope zusätzlich einen Arbeitskanal (■ **Abb. 3a**; [21, 26, 27, 32, 54]).

Die Speicheldrüsenendoskopie kann in über 95% der Fälle in Lokalanästhesie durchgeführt werden (■ **Abb. 3a**). Zu Beginn der Untersuchung wird eine Schleimhautanästhesie durchgeführt (z. B. Xylocain-Spray 4%). Die Papille wird mittels eines handelsüblichen Dilators aufgedehnt. Zur intraduktalen Anästhesie wird ein Lokalanästhetikum (z. B. Ultracain 2%) in den Gang appliziert. In wenigen Fällen, insbesondere bei Durchführung einer interventionellen Sialendoskopie, kann zusätzlich die submuköse Injektion eines Lokalanästhetikums erforderlich sein. Nach Einführung des Endoskops in den Gang ist unter kontinuierlicher Spülung die Endoskopie fast immer über den Hilus hinaus bis in die Gangaufzweigung der 2.–3. Generation möglich (■ **Abb. 3b**; [20, 21, 54]).

Durch die direkte Visualisierung von Befunden ist bei nahezu allen Patienten die Ursache von Gangobstruktionen erkennbar. Die Sialendoskopie ist in dieser Hinsicht allen anderen diagnostischen Methoden überlegen [20, 33]. Bei unklaren Drüsenentzündungen sind Gangstenosen die häufigste Ursache (über 50%), an 2. Stelle stehen Steine (etwa 20%) und Entzündungen des Gangsystems (etwa 10–15%; [20]). Zu den selteneren Ursachen gehören anatomische Variationen des Gangsystems, Polypen oder Fremdkörper [20, 21, 33].

Die interventionelle Sialendoskopie spielt eine wichtige Rolle in einem minimal-invasiven Therapiekonzept. In über 90% der Fälle werden Stenosen oder Steine behandelt [21, 26, 27, 33]. Zur Durchführung einer interventionellen Therapie wurden verschiedene Mikroinstrumente, wie Körbchen, Zängchen, Mikrobohrer und Laserfasern, entwickelt [19, 21, 26, 27, 35]. Steine können mit einer Erfolgsrate von 80–90% unter zusätzlichem

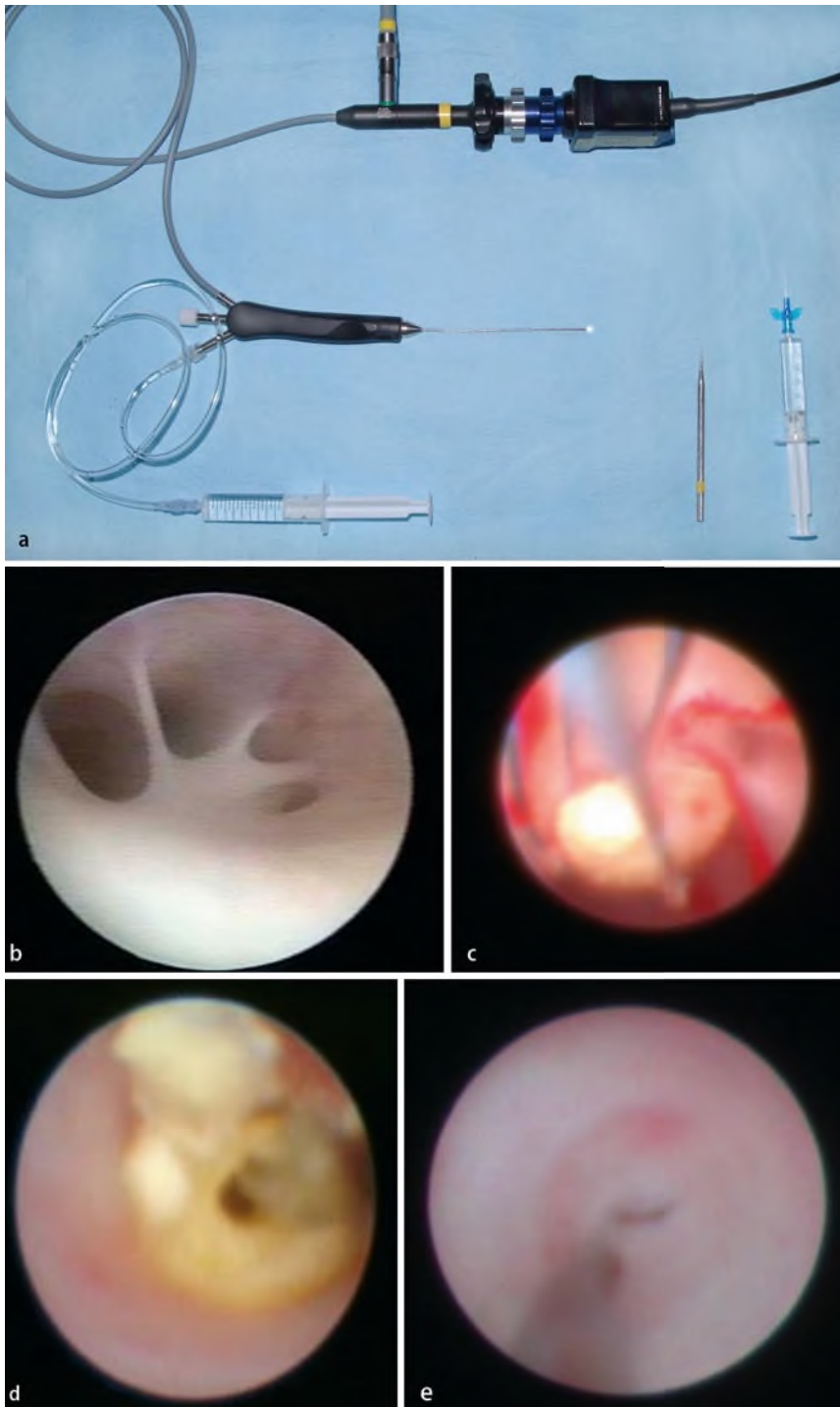


Abb. 3 ▲ Sialendoskopie. **a** Tischaufbau mit 1,1-mm-Miniendoskop: angeschlossen sind Lichtkabel, Kamerasteil und Spülung, **b** normaler Aspekt des Hilusbereichs der Gl. submandibularis, **c** Steinextraktion mit dem Körbchen (Gl. submandibularis), **d** Steinfragmentierung mittels Miniboherer (Gl. parotis), **e** Stenose des Stenon-Gangs vor Dilatation mit dem Minidrill

Einsatz des Endoskops therapiert werden (▣ **Abb. 3c**; [17, 21, 26, 27, 35]). Die hohen Erfolgsraten werden durch die simultane Anwendung von verschiedenen Instrumenten und/oder die Kombination mit anderen Verfahren (z. B. der extrakorporalen Stoßwellenlithotripsie) erreicht. Die

intrakorporale Steinfragmentierung kann mittels Laser oder Mikrodrill erfolgen. Die primären Erfolgsraten der Laserlithotripsie betragen 25–70%, durch die Kombination mit anderen Verfahren erreichen diese teilweise knapp 80% [1, 11, 12, 26, 27, 44]. Die sialendoskopische Stein-

fragmentierung unter Verwendung eines Mikrodrills zeigte in Kombination mit anderen Verfahren vergleichbare Erfolgsraten (▣ **Abb. 3d**; [21]).

Bei großen und/oder therapieresistenten Steinen der Gl. parotis ist die kombinierte endoskopisch-transkutane Steinextraktion eine weitere Alternative, die Erfolgsraten betragen hier bis 90% [25]. Stenosen des Gangsystems können mit dem Körbchen, dem Mikrodrill, dem Zängchen oder dem Ballon endoskopisch kontrolliert erweitert werden, die Erfolgsraten betragen 80–90% (▣ **Abb. 3e**). Die zusätzliche intraduktale Applikation von Kortison hat sich hierbei bewährt [19, 21, 37]. Daneben scheint sich die intraduktale Applikation von Kortison und/oder anderen Medikamenten bei der akuten oder chronischen Sialodochitis [21], der chronisch rezidivierenden juvenilen Parotitis [36] und bei der radiojodinduzierten Sialadenitis [3] zu einer wichtigen Therapiealternative zu entwickeln. Die Sialendoskopie spielt heute im Therapieschema für obstruktive Speicheldrüsenerkrankungen eine zunehmend zentrale Rolle. Insbesondere durch die Kombination mit anderen Methoden wurden die Erfolgsraten deutlich verbessert [22].

Ausblick

Die Miniendoskopie hat in unterschiedlichen Gebieten des Kopf- und Halsbereichs Anwendung gefunden. Sie ermöglicht in vielen Fällen eine effiziente und rasche Diagnostik, zudem können Zusatzinformationen gewonnen sowie eine adäquate Therapie geplant werden [6, 8, 15, 20]. Der therapeutische Einfluss der Miniendoskopie ist sehr unterschiedlich. Entscheidende Fortschritte einer endoskopisch kontrollierten Therapie von pathologischen Veränderungen der Eustachi-Tube stehen noch aus. Die Miniendoskopie des Mittelohrs kann dem Operateur zwar Zusatzinformationen liefern und in bestimmten Fällen eine größere Operation überflüssig machen, hat aber bisher noch keine entscheidende Veränderung des Therapieregimes bewirkt [6, 7, 41, 45, 46, 49].

Im Gegensatz zu den bereits genannten Endoskopieverfahren haben sowohl die Tränenwegs- als auch die Speichel-

gangsendoskopie einen signifikanten Einfluss auf die Behandlung. Durch die verschiedenen Formen der Dakryoplastik können invasive Eingriffe am Tränenwegssystem vermieden werden. In einigen tränenwegschirurgischen Zentren ist der Anteil der externen Dakryozystorhinostomien an allen operativen Eingriffen von 30 auf unter 10% gesunken [8]. Die Anwendung der Speicheldrüsengangendoskopie im Rahmen eines minimal-invasiven Therapiergimes führte zu einer Reduktion der Drüsenresektionsrate bei obstruktiven Speicheldrüsenerkrankungen von teilweise über 40% auf unter 5% [21]. Durch weitere Neuentwicklungen und Miniaturisierung von Endoskopen und Instrumenten und den intensiven interdisziplinären Gedankenaustausch ist zukünftig sicherlich eine weiter wachsende Rolle der Miniendoskopie bei der Diagnose und Therapie von Erkrankungen im Kopf-Hals-Bereich zu erwarten.

Fazit für die Praxis

Der diagnostische Nutzen der Miniendoskopie besteht darin, dass auf aufwendige, nebenwirkungsreiche und kostspielige diagnostische Verfahren verzichtet werden kann. Bei der Eustachi-Tube hat die Miniendoskopie noch keinen therapeutischen Einfluss. Auch am Mittelohr führte sie noch nicht zu einer bedeutenden Auswirkung auf das Therapiergime. Dagegen ist der Einfluss sowohl der Tränenwegs- als auch der Speicheldrüsengangendoskopie auf die Therapie erheblich. Mit ihnen ist sowohl eine Senkung des Anteils invasiver Eingriffe am Tränenwegssystem als auch der Drüsenresektionsrate bei obstruktiven Speicheldrüsenerkrankungen möglich.

Korrespondenzadresse

Dr. M. Koch

Klinik für Hals-, Nasen-, Ohrenkranke, Kopf und Hals-Chirurgie, Friedrich-Alexander-Universität Erlangen-Nürnberg
Waldstraße 1, 91054 Erlangen
michael.koch@hno.imed.uni-erlangen.de

Interessenkonflikt. Der korrespondierende Autor gibt an, dass kein Interessenkonflikt besteht.

Literatur

- Arzoz E, Santiago A, Esnal F, Palomero R (1996) Endoscopic intracorporeal lithotripsy for sialolithiasis. *J Oral Maxillofac Surg* 54:847–850; discussion 851–842
- Baumgartner WD, Franz P, Gstoettner W, Hamzavi J (1997) Cochlea endoscopy in vivo. *Adv Otorhinolaryngol* 52:62–65
- Bomeli SR, Schaitkin B, Carrau RL, Walvekar RR (2009) Interventional sialendoscopy for treatment of radioiodine-induced sialadenitis. *Laryngoscope* 119:864–867
- Chays A, Cohen JM, Magnan J (1995) Microfibroendoscopy of the Eustachian tube. *Presse Med* 24:773–774
- Couch SM, White WL (2004) Endoscopically assisted balloon dacryoplasty treatment of incomplete nasolacrimal duct obstruction. *Ophthalmology* 111:585–589
- Di Martino E, Walther LE, Maneschi P, Westhofen M (2006) Endoscopic examinations of the Eustachian tube. *HNO* 54:85–92
- Edelstein DR, Magnan J, Parisier SC et al (1994) Microfiberoptic evaluation of the middle ear cavity. *Am J Otol* 15:50–55
- Emmerich KH, Ungerechts R, Meyer-Rusenberg HW (2009) Microendoscopic tear duct surgery. *Ophthalmologie* 106:194, 196–204
- Fein W, Daykhovsky L, Papaioannou T et al (1992) Endoscopy of the lacrimal outflow system. *Arch Ophthalmol* 110:1748–1750
- Hopf J, Linnarz M, Gundlach P et al (1991) Microendoscopy of the Eustachian tube and the middle ear. Indications and clinical application. *Laryngorhinootologie* 70:391–394
- Iro H, Zenk J, Benzl W (1995) Laser lithotripsy of salivary duct stones. *Adv Otorhinolaryngol* 49:148–152
- Ito H, Baba S (1996) Pulsed dye laser lithotripsy of submandibular gland salivary calculus. *J Laryngol Otol* 110:942–946
- Jansen CW (1985) Functional repair of the Eustachian tube. *Am J Otol* 6:231–232
- Karhuketo TS, Dastidar PS, Laasonen EM et al (1998) Visualization of the middle ear with high resolution computed tomography and superfine fiberoptic videomicroendoscopy. *Eur Arch Otorhinolaryngol* 255:277–280
- Karhuketo TS, Ilomaki JH, Dastidar PS et al (2001) Comparison of CT and fiberoptic videoendoscopy findings in congenital dysplasia of the external and middle ear. *Eur Arch Otorhinolaryngol* 258:345–348
- Karhuketo TS, Puhakka HJ (2001) Endoscope-guided round window fistula repair. *Otol Neurotol* 22:869–873
- Katz P (2004) New techniques for the treatment of salivary lithiasis: sialendoscopy and extracorporeal lithotripsy: 1773 cases. *Ann Otolaryngol Chir Cervicofac* 121:123–132
- Kimura H, Yamaguchi H, Cheng SS et al (1989) Direct observation of the tympanic cavity by the superfine fiberscope. *Nippon Jibiinkoka Gakkai Kaiho* 92:233–238
- Koch M, Iro H, Zenk J (2008) Role of sialoscopy in the treatment of Stensen's duct strictures. *Ann Otol Rhinol Laryngol* 117:271–278
- Koch M, Zenk J, Bozzato A et al (2005) Sialoscopy in cases of unclear swelling of the major salivary glands. *Otolaryngol Head Neck Surg* 133:863–868
- Koch M, Zenk J, Iro H (2008) Diagnostic and interventional sialoscopy in obstructive diseases of the salivary glands. *HNO* 56:139–144
- Koch M, Iro H, Zenk J (2009) Algorithms for treatment of salivary gland obstructions. *Otolaryngol Clin N Am* 42(6): 1173–1192
- Kuchar A, Novak P, Fink M, Steinkogler FJ (1997) Recent developments in lacrimal duct endoscopy. *Klin Monatsbl Augenheilkd* 210:23–26
- Maier M, Schmidt T, Schmidt M (2000) Endoscopically controlled surgery with the micro-drill and intubation of the lacrimal ducts. *Ophthalmologie* 97:870–873
- Marchal F (2007) A combined endoscopic and external approach for extraction of large stones with preservation of parotid and submandibular glands. *Laryngoscope* 117:373–377
- Marchal F, Dulguerov P, Becker M et al (2001) Specificity of parotid sialendoscopy. *Laryngoscope* 111:264–271
- Marchal F, Dulguerov P, Becker M et al (2002) Submandibular diagnostic and interventional sialendoscopy: new procedure for ductal disorders. *Ann Otol Rhinol Laryngol* 111:27–35
- Mathew GA, Kuruvilla G, Job A (2007) Dynamic slow motion video endoscopy in Eustachian tube assessment. *Am J Otolaryngol* 28:91–97
- McKenna KX (1993) Endoscopic „second look“ mastoidoscopy to rule out residual epitympanic/mastoid cholesteatoma. *Laryngoscope* 103:810–814
- Mullner K, Bodner E, Mannor GE (1999) Endoscopy of the lacrimal system. *Br J Ophthalmol* 83:949–952
- Mullner K, Wolf G, Luxenberger W, Hofmann T (2001) Laser-assisted transcanalicular dacryocystorhinostomy. Initial results. *Ophthalmologie* 98:174–177
- Nahlieli O, Baruchin AM (1999) Endoscopic technique for the diagnosis and treatment of obstructive salivary gland diseases. *J Oral Maxillofac Surg* 57:1394–1401; discussion 1401–1392
- Nahlieli O, Baruchin AM (2000) Long-term experience with endoscopic diagnosis and treatment of salivary gland inflammatory diseases. *Laryngoscope* 110:988–993
- Nahlieli O, Nakar LH, Nazarian Y, Turner MD (2006) Sialoendoscopy: A new approach to salivary gland obstructive pathology. *J Am Dent Assoc* 137:1394–1400
- Nahlieli O, Shacham R, Bar T, Eliav E (2003) Endoscopic mechanical retrieval of sialoliths. *Oral Surg Oral Med Oral Pathol Oral Radiol Endod* 95:396–402
- Nahlieli O, Shacham R, Shlesinger M, Eliav E (2004) Juvenile recurrent parotitis: a new method of diagnosis and treatment. *Pediatrics* 114:9–12
- Nahlieli O, Shacham R, Yoffe B, Eliav E (2001) Diagnosis and treatment of strictures and kinks in salivary gland ducts. *J Oral Maxillofac Surg* 59:484–490; discussion, 490–482
- Ogawa K, Kanzaki J, Ogawa S et al (1994) Endoscopic diagnosis of idiopathic perilymphatic fistula. *Acta Otolaryngol Suppl* 514:63–65
- Plontke SK, Plinkert PK, Plinkert B et al (2002) Trans-tympanic endoscopy for drug delivery to the inner ear using a new microendoscope. *Adv Otorhinolaryngol* 59:149–155
- Poe DS, Bottrill ID (1994) Comparison of endoscopic and surgical explorations for perilymphatic fistulas. *Am J Otol* 15:735–738
- Poe DS, Grimmer JF, Metson R (2007) Laser Eustachian tuboplasty: two-year results. *Laryngoscope* 117:231–237
- Poe DS, Pyykko I, Valtonen H, Silvola J (2000) Analysis of Eustachian tube function by video endoscopy. *Am J Otol* 21:602–607

43. Poe DS, Rebeiz EE, Pankratov MM, Shapshay SM (1992) Transtympanic endoscopy of the middle ear. *Laryngoscope* 102:993–996
44. Raif J, Vardi M, Nahlieli O, Gannot I (2006) An Er:YAG laser endoscopic fiber delivery system for lithotripsy of salivary stones. *Lasers Surg Med* 38:580–587
45. Rosenberg SI, Silverstein H, Willcox TO, Gordon MA (1994) Endoscopy in otology and neurotology. *Am J Otol* 15:168–172
46. Selmani Z, Pyykko I, Ishizaki H, Marttila TI (2002) Role of transtympanic endoscopy of the middle ear in the diagnosis of perilymphatic fistula in patients with sensorineural hearing loss or vertigo. *ORL J Otorhinolaryngol Relat Spec* 64:301–306
47. Singh AD, Singh A, Whitmore I, Taylor E (1992) Endoscopic visualisation of the human nasolacrimal system: an experimental study. *Br J Ophthalmol* 76:663–667
48. Skotnicka B, Hassmann-Poznanska E (2007) Video endoscopic analysis of Eustachian tube function in children with middle ear pathology. *Otolaryngol Pol* 61:301–306
49. Todt I, Seidl R, Ernst A (2008) A new minimally invasive method for the transtubal, microendoscopic application of fluids to the middle ear. *Minim Invasive Ther Allied Technol* 17:300–302
50. Wallace EJ, Cox A, White P, Macewen CJ (2006) Endoscopic-assisted probing for congenital nasolacrimal duct obstruction. *Eye* 20:998–1003
51. Yamaguchi H (1994) Direct observation of the tympanic cavity by superfine fiberscopy through the Eustachian tube. *Nippon Jibiinkoka Gakkai Kaiho* 97:90–98
52. Yamashita K (1987) Endoscopy of the Eustachian tube. *Adv Otorhinolaryngol* 37:53–59
53. Zenk J, Iro H (2001) Die Sialolithiasis und deren Behandlung. *Laryngorhinootologie* 80(Suppl):115–136
54. Zenk J, Koch M, Bozzato A, Iro H (2004) Sialoscopy – initial experiences with a new endoscope. *Br J Oral Maxillofac Surg* 42:293–298