

Die chronisch rezidivierende Parotitis

Die chronisch rezidivierende Parotitis ist klinisch gekennzeichnet durch eine intermittierend auftretende Schwellung der Gl. parotis. Diese ist prinzipiell zu unterscheiden von einer chronisch obstruktiven Sialadenitis, wie sie z. B. bei der Sialolithiasis anzutreffen ist. Die eigentliche Ursache der Erkrankung ist bis heute noch unklar. Demzufolge existieren auch viele verschiedene therapeutische Ansätze, die im Folgenden noch diskutiert werden sollen. Der hier vorliegende Artikel gibt einen Überblick über den derzeitigen Stand der Ätiologie, Klinik, Diagnostik und Therapie der Erkrankung.

Symptomatik

Klinisch manifestiert sich die Erkrankung häufig durch eine akute meist einseitige Schwellung der betroffenen Drüse. Die Beschwerden und die Schwellung können dabei unterschiedlich ausgeprägt sein (■ **Abb. 1**). Die Schwellungen treten unabhängig von den Mahlzeiten oder den Jahreszeiten auf. Es kann dabei auch zu einer Rötung der Haut über der betroffenen Drüse und zu erhöhter Temperatur bzw. leichtem Fieber kommen. Gewöhnlich persistiert die Schwellung über 24–48 h und kann gelegentlich auch 1–2 Wochen, selten sogar Monate anhalten. Die akuten Phasen sind von einem symptomfreien Intervall mit unterschiedlicher Dauer von Tagen bis Jahren unterbrochen. Dennoch ist auch in diesen Intervallen eine Hyposekretion der Drüse mit einem sehr viskösen Speichel und typischerweise auch ein Exprimat an flockigem Sekret nach-

zuweisen. Eine eigentliche eitrige Sekretion wie bei der akuten bakteriellen Parotitis ist nur selten und wenn, dann in den akuten Phasen zu beobachten.

Seifert [1] beschreibt in einer Auswertung von über 5000 Fällen mit chronischer Sialadenitis eine Häufigkeit der chronisch rezidivierenden Parotitis von 27%. Er unterscheidet dabei eine juvenile und eine adulte Form.

Die adulte Form ist 10-mal häufiger als die juvenile Form

Die adulte Form ist dabei insgesamt 10-mal häufiger als die juvenile Form. Sie betrifft überwiegend das weibliche Geschlecht und den distalen Ausführungsgang. Meist handelt es sich bei der adulten Form auch um eine einseitige Erkrankung. Die Gangveränderungen sind geprägt durch einen stenotischen und dilatierten distalen Ausführungsgang.

Die chronisch rezidivierende juvenile Parotitis (crjP) tritt im Alter von 4 Monaten bis zum 15. Lebensjahr auf. Betroffen ist meist das männliche Geschlecht. In der Regel sind die intraparenchymatösen kleineren Ausführungsgänge mit Gangektasien betroffen. Entsprechende Veränderungen finden sich zumeist auch auf der asymptomatischen Seite. Histologisch können folgende Phasen unterschieden werden [2]:

- Stadium I: initiale Entzündungsphase,
- Stadium II: fortgeschrittene lymphofollikuläre Entzündungsphase,
- Stadium III (sehr selten): immunologische Endphase mit kompletter lymphatischer Transformation.

In der Regel ist die crjP in der Pubertät selbstlimitierend und kann sogar vollständig ausheilen [3]. Die meisten Patienten sind im Alter von 22 Jahren symptomfrei [4].

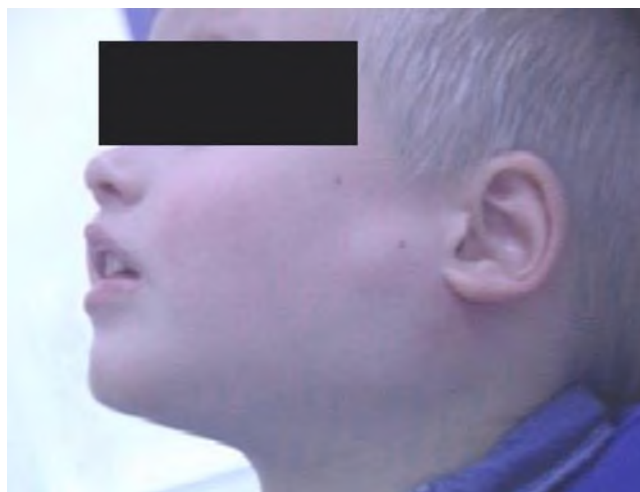

Abb. 1 ▶ Vierjähriger männlicher Patient mit akuter Episode einer chronisch rezidivierenden juvenilen Parotitis. Akute schmerzhafte Schwellung der linken Gl. parotis

Ursachen und Ätiologie

Während die Arbeiten zur Ätiologie der chronisch rezidivierenden juvenilen Parotitis in der medizinischen Literatur zahlreich sind, gibt es nur wenige Beiträge über die adulte Form. In letzter Konsequenz ist die Pathogenese beider Erkrankungen unklar und wird üblicherweise als multifaktoriell klassifiziert.

Bereits 1945 hat Bailey [5] die Theorie der angeborenen oder erworbenen Gangaussackungen, vergleichbar den Bronchiektasen in der Lunge, postuliert. Wie bei diesen kann es zu sekundären rezidivierenden Entzündungen kommen. Die Gangdilataationen führen zur Stase des Speichels und erleichtern die Entwicklung eitriger Infektionen. Diese Infektionen spielen auch eine Rolle in den Überlegungen von Maynard [6]. Er macht zunächst eine geringgradige Entzündung basierend auf einem niedrigen Speichelfluss verantwortlich, verursacht z. B. durch Dehydratation. Dies resultiert in Veränderungen des Gangepithels in den Speicheldrüsenausführungsgängen mit Metaplasien, Strikturen sowie Stenosen. Die Metaplasien des Gangepithels würden dann eine mukösere Sekretion zur Folge haben. Ob die bekannte Hyposekretion, die übrigens auch bei den klinisch nicht betroffenen Drüsen der Gegenseite nachweisbar ist, Ursache oder Folge darstellt, bleibt aber unklar. Andere Autoren [7] machen die histologisch nachweisbare lymphozytäre Infiltration der Ausführungsgänge für die Schädigung der Gangwandungen verantwortlich. Diese führt über eine Schwächung des umgebenden Bindegewebes zu den typischen Ektasien. Diese Theorie erklärt sehr anschaulich die Präsenz der Ektasien ohne Zeichen der Obstruktion. Auch die Tatsache, dass Gangveränderungen bereits in asymptomatischen Drüsen gefunden werden, unterstützt diese These [4, 8, 9].

Zusätzlich scheinen auch genetische Faktoren ursächlich mitbeteiligt zu sein, ohne dass bisher ein spezielles Gen oder sicheres Korrelat gefunden wurde. Wittekindt et al. publizierten hierzu den Fall eines eineiigen Zwillingspaars mit einer chronisch rezidivierenden Parotitis im Kindesalter [10]. Reid et al. [11] berichten von einer Familie, in der 4 Mitglieder er-

krankt waren und 2 weitere möglicherweise an einer atypischen Form litten. Die Erkrankungen könnten auf einen autosomal-dominanten Erbgang hinweisen. Auch wurden molekulare Veränderungen im Vergleich zu Kontrollgruppen nachgewiesen. So kann bei der crjP eine Erhöhung der Metalloproteinasen (MMP2 und MMP9) im Speichel nachgewiesen werden [12]. Diese sind z. B. auch beim M. Sjögren und anderen Erkrankungen der Mundschleimhaut erhöht [13]. Wie bei der lymphozytären Infiltration wird auch hier der Bogen zu den Autoimmunerkrankungen als Ursache der crjP gespannt [14, 15].

Bei der crjP ist eine Erhöhung der Metalloproteinasen im Speichel nachweisbar

Neben dem Postulat einer allergischen Genese der Erkrankung werden zudem postvirale Veränderungen (z. B. Mumps) oder Immundefekte (IgG3-Subklassendefekt) verantwortlich gemacht [16]. Wirkliche Beweise hierfür gibt es allerdings nicht.

Neuere Arbeiten [17], die sich sehr intensiv mit der Speichelzusammensetzung und Analysen zur Sekretionsrate befassen, kommen zu dem Schluss, dass die wahrscheinlichste Pathogenese der crjP auf einer kongenitalen Malformation der Ausführungsgänge, getriggert von einer bakteriellen Infektion, beruht. Albumin, IgA, Lactoferrin und Kallikrein im Speichel waren im Vergleich zu einer Kontrollgruppe signifikant erhöht. Diese Zunahme könnte durch eine Leckage der Speichelgänge auch im symptomfreien Intervall bedingt sein, welche die erhöhten Konzentrationen von Serumproteinen und den vermehrten Nachweis antibakterieller Substanzen erklären könnte.

Allerdings erkennt man lichtmikroskopisch in den Gangektasien keine akuten oder verheilten Gewebsschäden. Es ergibt sich somit kein sicherer Hinweis auf eine aktive Infektion. Andererseits werden Bakterien auch zwischen den akuten Episoden in Abstrichen nachgewiesen [4], die die Erkrankung aufrechterhalten sollen.

Baurmash und Mandel [18, 19] zeigen mit sialochemischen Untersuchungen an einem erwachsenen Patienten mit ei-

ner chronisch rezidivierenden Parotitis im gesamten Krankheitsverlauf (1–72 Tage) die typischen Veränderungen auf. Die Speichelflussrate ist zu Beginn der akuten Phase massiv vermindert, gleichzeitig steigt die Konzentration von Na⁺ und Cl⁻ deutlich an. Alle diese Parameter normalisieren sich dann im weiteren Verlauf. In der akuten Phase kommt es ebenfalls zu einer massiven Erhöhung von Albumin, Lactoferrin (Faktor 1000) sowie IgA, IgG und IgM im Speichel.

Ericson [17] macht hierfür die durch Entzündungsvorgänge veränderte Zellmembranpermeabilität verantwortlich. Eine erniedrigte Speichelflussrate führt zu einem erniedrigten pH-Wert des Speichels (Normalwert: 5,6–6,7), welcher die Präzipitation der Eiweißstoffe in den Speichelgängen verursacht und damit doch zu einer gewissen Obstruktion und Aufrechterhaltung der Entzündung führt. Dies würde erklären, warum eine symptomatische Therapie, die auf Drüsenmassagen und Spülungen des Gangsystems beruht, erfolgversprechend ist. Eine akute primär eitrig Infektion hält er auch bei der adulten Form der chronisch rezidivierenden Parotitis nicht für wahrscheinlich.

Diagnostik

Die Verdachtsdiagnose einer chronisch rezidivierenden Parotitis beruht primär auf der Anamnese mit wiederholten schmerzhaften Schwellungen der Drüse sowie der klinischen Untersuchung. Hier kann auch im symptomfreien Intervall i. d. R. flockiges Sekret aus den Ausführungsgängen exprimiert werden. Richtungsweisend für die Diagnose ist dann die weitere Bildgebung. Lange Zeit galt hier die Sialographie als die Methode der Wahl zum Nachweis von Stenosen und Strikturen bei der adulten und von Gangektasien bei der juvenilen Form. Die Sialektasien entsprechen den Kontrastmittelsammlungen in den dilatierten interlobulären Ganganteilen [20]. Auch wenn die klinische Symptomatik auf eine Seite beschränkt ist, weiß man, dass in der bildgebenden Diagnostik i. d. R. auch die Gegenseite betroffen ist. Die Ausprägung der radiologisch darstellbaren Sialektasien korreliert nicht mit der klinischen Sympto-

matik [4]. Im Gegensatz zu Nahlieli et al. [21] konnten Sitheequ et al. bei der crjP keine Dilatationen oder Kinks in den Hauptausführungsgängen darstellen [22]. Diese Formationen entsprechen eher der chronischen Parotitis des Erwachsenenalters.

Die Ausprägung der radiologisch darstellbaren Sialektasien korreliert nicht mit der klinischen Symptomatik

Mit der Weiterentwicklung der Sonographie, der Magnetresonanztomographie (MRT) und der Computertomographie (CT) hat die konventionelle Sialographie zumindest in Deutschland keine Bedeutung mehr. Es besteht neben der Strahlenbelastung die Gefahr einer möglichen Kontrastmittelallergie. Bei jüngeren, i. d. R. nicht kooperativen Kindern ist es sehr schwierig, eine Sialographie überhaupt durchzuführen.

Die B-Scan-Sonographie ist eine nichtinvasive und auch bei Kindern einfach anzuwendende Methode [23, 24]. Mit Frequenzen zwischen 5,0 und 7,5 MHz sind die Speicheldrüsen sehr exakt und in hoher Auflösung zu erkennen. Für den im Ultraschall erfahrenen HNO-Arzt ist das typische, fast pathognomonische Bild einer crjP mit echoarmen und echoleeren Anteilen in den Parotiden, die den entsprechenden Sialektasien und auch vergrößerten Lymphknoten entsprechen, leicht zu erkennen (■ **Abb. 2**). Virale Sialadenitiden und die Sialolithiasis sind gut davon zu unterscheiden. Die adulte Form zeigt eher Stenosen und Dilatationen des distalen Stenon-Gangs (■ **Abb. 3a,b**).

Die Sonographie kann hervorragend zur Verlaufskontrolle eingesetzt werden und zeigt Parenchymveränderungen deutlicher als die Sialographie [23]. Differenzialdiagnostisch sind Lymphknotenvergrößerungen anderer Genese zu erwägen. Ein sehr ähnliches Muster, aber eine meist unterschiedliche Anamnese und Alter zeigen der M. Sjögren und die Sarkoidose [24].

Die MRT und MR-Sialographie sind hervorragende Methoden zur Darstellung des Speicheldrüsenparenchyms sowie der Ausführungsgänge [25]; Letztere auch ohne Kontrastmittel in einer spezi-

J. Zenk · M. Koch · N. Klintworth · H. Iro

Die chronisch rezidivierende Parotitis

Zusammenfassung

Die chronisch rezidivierende Parotitis ist eine nicht obstruktive Erkrankung mit episodischen, meist schmerzhaften Schwellungen. Sie lässt sich in eine juvenile und eine adulte Form trennen, ohne dass die eigentliche Ätiologie der Erkrankung sicher geklärt ist. Diskutiert werden bei der juvenilen Form neben genetischen und angeborenen Faktoren auch die Bedeutung bakterieller Infektionen, die eine geringgradige Entzündung aufrechterhalten. Selten kann die Drüse im Verlauf komplett lymphatisch transformieren. Die juvenile chronisch rezidivierende Parotitis hat in 90% aller Fälle einen selbstlimitierenden Verlauf. Die Diagnose ergibt sich primär aus der Anamnese und den klinischen Symptomen. Als Bildgebung der Wahl gilt die hochauflö-

sende Sonographie. Die Sialendoskopie zeigt typische Befunde bei der juvenilen Form, Gangstrikturen oder Stenosen des distalen Gangsystems bei der adulten Form. Die Therapie der Wahl ist neben der Gabe von Penicillin die Drüsenmassage und Speichelanregung. Bei schwierigen Verläufen ist die Sialendoskopie mit Spülung der Speichelgänge und Instillation von Kortison indiziert. Die totale Parotidektomie ist Ultima ratio und wird selten benötigt.

Schlüsselwörter

Chronisch rezidivierende Parotitis · Juvenile Form · Adulte Form · Ultraschall · Sialendoskopie

Chronic recurrent parotitis

Abstract

Chronic recurrent parotitis is a non-obstructive disease with episodes of mostly painful swelling of the gland. It is categorized into a juvenile and an adult form, even without clear information on its actual origin. As to the etiology of the juvenile form, genetic factors and duct malformations as well as bacterial infections are discussed. Very rarely a complete lymphatic transformation of the gland might take place. Juvenile chronic recurrent parotitis is self-limiting in about 90% of all cases, as patients grow up. The diagnosis is based on patient history and clinical findings. Sonography is the imaging meth-

od of choice. Sialendoscopy shows a typical whitish pattern of the ducts in juvenile disease. Strictures or stenoses are typical for the adult form. The therapy of choice is gland massage and sialogogues, in addition to the administration of antibiotics. In more severe cases sialendoscopy together with rinsing of the ducts and instillation of cortisone are indicated. Total parotidectomy remains the last choice and is rarely necessary.

Keywords

Chronic recurrent parotitis · Juvenile form · Adult form · Sonography · Sialendoscopy

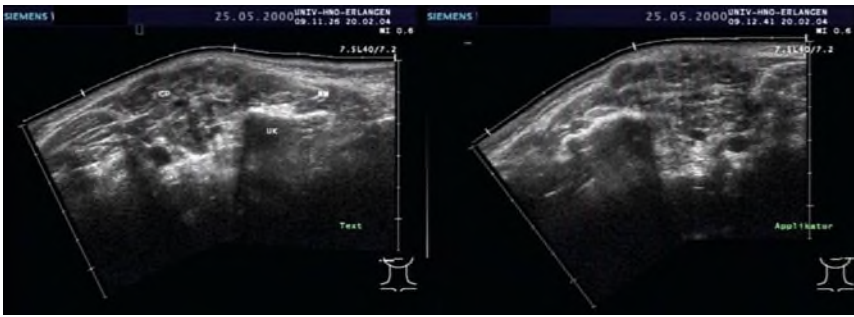


Abb. 2 ▲ Korrespondierender sonographischer Befund zu **Abb. 1**. Pathognomonische wolken-echoarme Auflockerung des Drüsenparenchyms, die sich in beiden Gl. parotideae zeigt

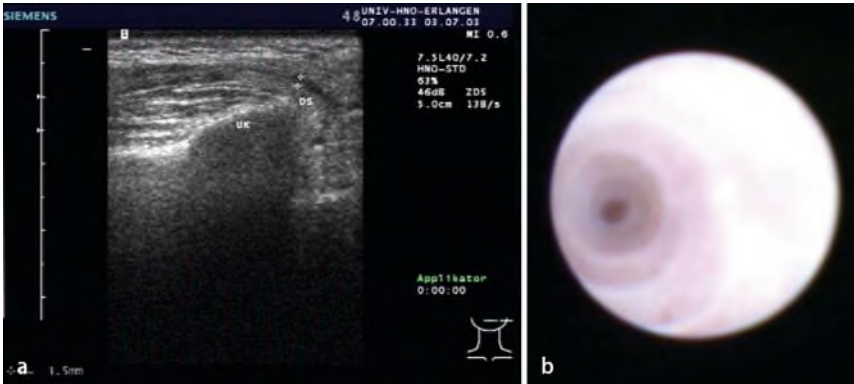


Abb. 3 ▲ **a** Ultraschall der linken Gl. parotis einer 55-jährigen Patientin mit rezidivierenden Schwellungen. Sonographisch erkennt man den dilatierten Stenon-Gang (+..+, DS) ohne sicheren Steinnachweis, UK Unterkiefer. **b** Der sialendoskopische Befund zeigt keine direkte Obstruktion, aber eine deutlich verdickte Gangwandung mit der Ausbildung einer relativen Stenose des Stenon-Gangs

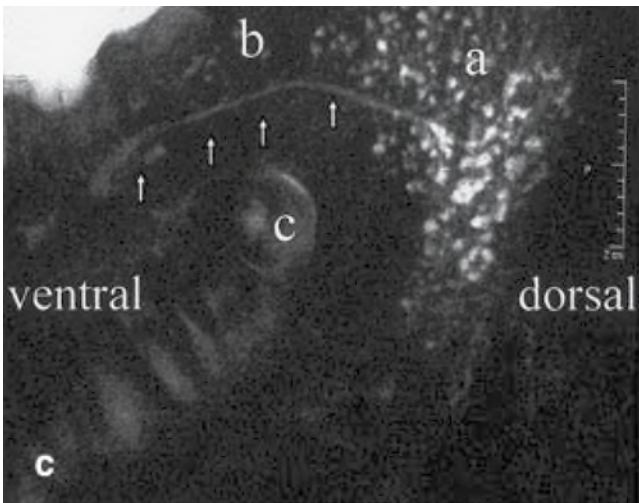


Abb. 4 ◀ MR-Sialographie bei chronisch rezidivierender Parotitis. Es zeigen sich die Gangektasien als hyperintense Strukturen, vergleichbar mit dem Bild bei der konventionellen Sialographie. (Aus [10])

ellen T2-Wichtung (**Abb. 4**, [10]). Der Aufwand der Untersuchung speziell bei Kindern erscheint allerdings bei anderen Alternativen höchstens in Ausnahmefällen sinnvoll. Eine CT ist aufgrund der hohen Strahlenbelastung und ohne weiteren Nutzen nicht indiziert.

Die neue Methode der Speichelgangendoskopie zeigt bei der Untersuchung der betroffenen Drüsen einen von der Farbe her weißlichen und atrophischen Charak-

ter des Gangepithels. Die sonst typischen Blutgefäße in der Gangwandung sind rarefiziert oder nicht sichtbar (**Abb. 3a,b**, **Abb. 5a–c**). Die eigentlichen Gangektasien weiter zentral sind der Sialendoskopie nicht zugänglich. Zur alleinigen Diagnostik einer crjP ist die Methode daher nicht geeignet. Die Endoskopie der adulten Form zeigt ähnliche Bilder mit zusätzlichen Gangstrikturen oder Stenosen der Ausführungsgänge.

Therapie

Die Diskussion über die vielfältigen und multifaktoriellen Ursachen der chronisch rezidivierenden Parotitis hat dazu beigetragen, dass sich viele verschiedene Vorschläge zur Therapie entwickeln konnten. Die Behandlung der akuten Episoden zielt darauf ab, die akuten Symptome zu lindern und einen weiteren Parenchymschaden zu verhindern. So ist die Verabreichung von Analgetika und Antibiotika hier sinnvoll, um Schmerzen und Schwellungszustände zu verbessern [4, 26]. Typischerweise wird zwar Amoxicillin in Kombination mit einem Penicillinasehemmer eingesetzt, allerdings sollten ein Penicillinpräparat allein, Cephalosporine oder ein Makrolid auch ausreichend sein, da Staphylokokken nicht typischerweise angetroffen werden [4]. Ob der natürliche weitere Verlauf der Erkrankung hierdurch verändert wird, ist fraglich [27, 28]. In Ergänzung können Sialogoga, eine Wärmebehandlung, Drüsenmassagen und Gangsondierungen angewendet werden, um den Speichelfluss zu fördern. Für die prophylaktische Gabe von Antibiotika zur Verhinderung akuter Phasen fehlt eine sichere wissenschaftliche Grundlage.

Die Behandlung der akuten Episoden zielt u. a. darauf ab, einen weiteren Parenchymschaden zu verhindern

Noch bis 1970 [29] wurde die Bestrahlungstherapie zur Behandlung der chronischen Parotitis eingesetzt, obwohl diese bereits vor 40 Jahren für wenig hilfreich und unwirksam erklärt wurde [30].

Die Parotidektomie mit Erhalt des N. facialis wurde bereits in den 1950er- und 1960er-Jahren kontrovers diskutiert. Wegen der Gefahr der permanenten Nervenschädigung waren Eddy u. McKenzie [31] gegen ein solches Vorgehen. Andererseits publizierte Behrs et al. bereits 1961 eine Serie von 29 Patienten mit einer chronisch rezidivierenden Parotitis, die er erfolgreich und ohne bleibende Parese mit einer Parotidektomie behandelte [32].

Diamant et al. [33] berichteten über die Ligatur des Stenon-Gangs als therapeutische Alternative. Nach dieser The-

rapie waren 11 von 18 behandelten Patienten ohne Beschwerden. Diese Alternative mit dem Ziel, eine komplette Atrophie der Drüse herbeizuführen, wird auch heute noch bei symptomatischen Patienten vor einer Parotidektomie in der Literatur empfohlen [18]. Dem Patienten sollte allerdings mitgeteilt werden, dass auch unter den günstigsten Bedingungen (intakte Ausführungsgänge und eine Speichelflussrate von weniger als 30% des normalen, d. h. >2 ml/min) die Erfolgsrate nur etwa 50% beträgt. Die Gründe für diesen nur mäßigen Erfolg liegen entweder in der Art der Ligatur, spontanen Gangrupturen oder der Entwicklung einer Sialozele. Der Verschluss des Gangs mit Natriumamidotrizoat (Ethibloc®) wurde beschrieben [34]. Wir sehen sowohl bei der Gangligatur als auch bei der medikamentösen Okklusion bei der chronischen Parotitis v. a. auch die Gefahr der Abszessbildungen, die bei Versagen der Methode zu deutlich erschwerten Operationsbedingungen führen.

Eine Neurektomie des N. tympanicus wurde von Daud et al. [35] als Alternative genannt. Bei über 70% ihrer Patienten kam es damit zu einer Verbesserung der Symptome. Die Durchtrennung der sekretorischen Fasern am Plexus tympanicus soll zu einer verminderten Sekretion der Drüse führen. Misserfolge sollen auf einer unvollständigen Durchtrennung bzw. einer Regeneration der Nerven beruhen. Aufgrund der deutlichen Invasivität und der insgesamt sehr variablen Ergebnisse hat sich die Methode nicht durchsetzen können [36].

Des Weiteren wurde auch die intraduktale Gabe von Tetracyklinen, basierend auf tierexperimentellen Ergebnissen, als mögliche und wirksame Maßnahme empfohlen [14]. Man sollte allerdings beachten, dass Tetracykline bei Kindern zu Zahnschäden führen können und erst ab dem 14. Lebensjahr eingesetzt werden können. Maier et al. führten Spülungen mit Aprostitin (Trasyol®), einem Kallikreininhibitor, mit kurzfristigem Erfolg durch [37].

Spülungsbehandlungen, z. B. mit Kochsalz allein oder Kortison, wurden u. a. seit langem auch deshalb indiziert, weil in Berichten zur Sialographie festgestellt wurde, dass schon allein durch diese diagnostische Maßnahme eine deut-

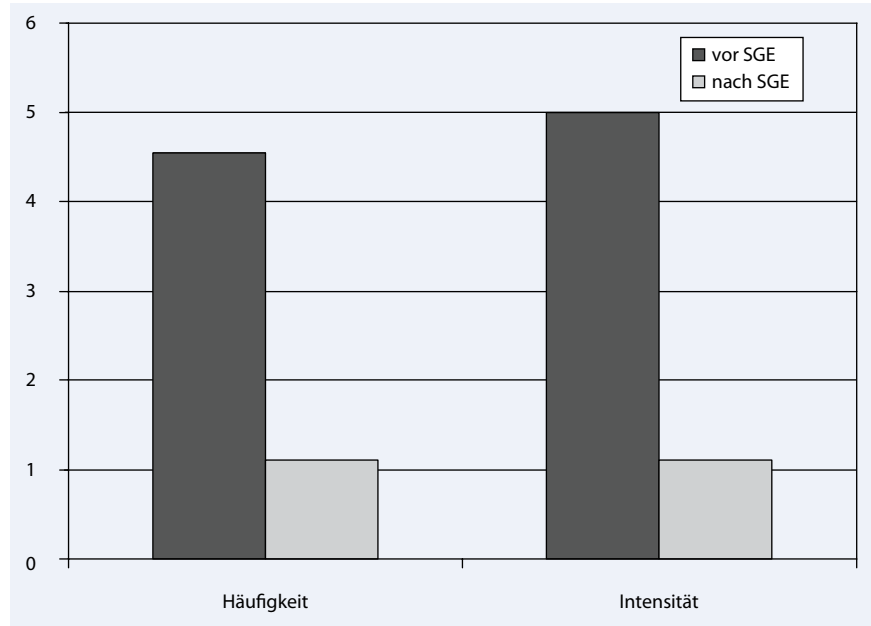


Abb. 5 ▲ Häufigkeit und Intensität der Beschwerden bei 9 Patienten mit chronisch rezidivierender juveniler Parotitis (crjP) vor und nach Sialendoskopie (SGE)

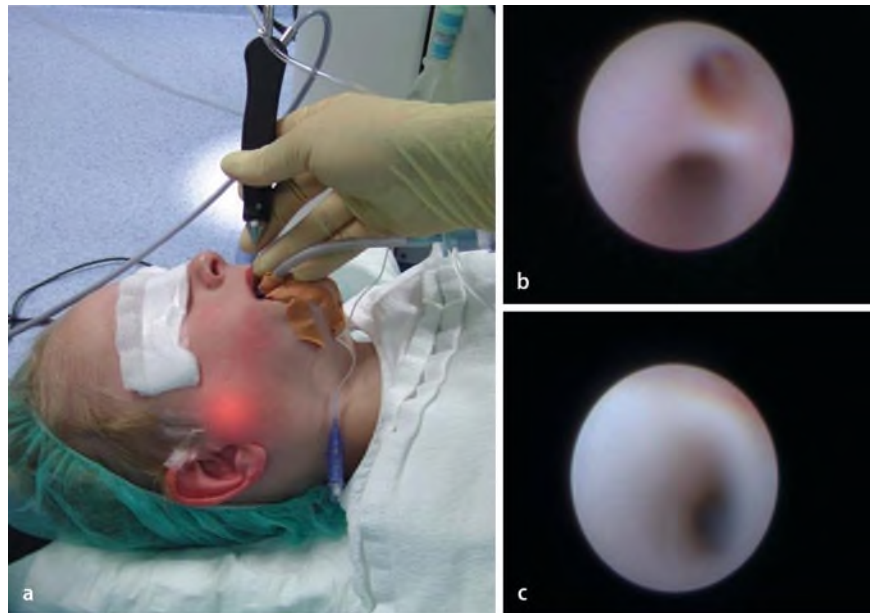


Abb. 6 ▲ a Sialendoskopie in Intubationsnarkose (ITN) bei einem 3-jährigen Patienten. b Weißliche Wandverdickungen im Hilus in der Endoskopie. c Noch deutlichere Veränderungen im distalen Gang, keine Gefäßzeichnung sichtbar

liche Verbesserung der Symptomatik resultierte [3, 38].

Letztendlich müssen sich alle invasiven therapeutischen Optionen auch an den Beobachtungen messen lassen, dass lediglich durch konservative Maßnahmen und abwartendes Verhalten innerhalb eines Nachbeobachtungszeitraums von 5 Jahren 56% aller Erwachsenen und 64% aller Kinder symptomfrei waren [26]. Gerterud et al. [27] berichteten von 25 Pa-

tienten, von denen 23 bis zu einem Alter von 22 Jahren symptomfrei waren.

Basierend auf den Ergebnissen der Spülungen mit Kochsalz und Kortison hat sich in Kombination mit der Sialendoskopie eine vielversprechende Methode zur Therapie der crjP und auch der chronisch rezidivierenden Parotitis im Erwachsenenalter entwickelt.

Die größte bisher publizierte Studie von Shacham et al. aus Israel [39] berich-

Tab. 1 Beurteilung der Häufigkeit und der Intensität der Beschwerden bei 9 Patienten mit crjP

Häufigkeit der Beschwerden	
0	Keine Beschwerden
1	1/Jahr
2	1/6 Monate
3	1/3 Monate
4	1/Monat
5	1/Woche
6	1/Tag
Intensität der Beschwerden	
Numerische Schmerzskala 0–6	
crjP Chronisch rezidivierende juvenile Parotitis.	

tet über 65 Kinder und 5 Erwachsene, bei denen während der Sialendoskopie mit etwa 100 ml physiologischer Kochsalzlösung gespült und dilatiert wurde. Zum Ende der Prozedur wurden 100 mg Hydrokortison durch das Endoskop in die Drüse gespült. Einschlusskriterien für diese Studie waren mindestens 2 akute Phasen innerhalb eines Jahres – es sind also auch Patienten mit geringer Symptomatik eingeschlossen. Im Nachbeobachtungszeitraum von 6–36 Monaten waren 95% aller Patienten nach einer einmaligen Therapie ohne Symptome. Quenin et al. berichten bei 10 Patienten mit 17 behandelten Drüsen über eine Erfolgsrate von 87% [40].

Wir selbst haben erste Erfahrungen bei 9 Patienten mit crjP, bei denen sich sowohl die Anfallshäufigkeit als auch die Intensität der Beschwerden nach der beschriebenen Therapie deutlich besserten. So nahm die Häufigkeit und Intensität der Beschwerden auf einer Skala von jeweils 0–6 (■ Tab. 1) im Mittel von 4,5 (wöchentlich) auf 1,1 (1/Jahr) bzw. von 5 auf 1 ab (■ Abb. 5).

Bei 47 von unserer Arbeitsgruppe behandelten erwachsenen Patienten mit chronisch rezidivierender Parotitis waren 91,5% nach der Therapie beschwerdefrei [41].

Fazit für die Praxis

Die Ursache der chronisch rezidivierenden Parotitis ist multifaktoriell. Neben genetischen Ursachen und angeborenen Gangveränderungen spielen auch lokale Veränderungen sowie eine bakte-

rielle Besiedlung der Ausführungsgänge und eine Hyposekretion der Drüse eine Rolle. Die Anamnese, die klinische Symptomatik und der Ultraschall als diagnostische Methode der Wahl reichen i. d. R. zur Sicherung der Diagnose aus. Aufgrund der derzeitigen Erfahrungen und Erkenntnisse zur Therapie der chronisch rezidivierenden Parotitis schlagen wir folgendes Stufenkonzept vor:

- Bei leichten Beschwerden oder nach einer einmaligen Episode eine konservativ-symptomatische Therapie:**
 - Antibiose, abschwellende Maßnahmen und Schmerztherapie.
 - Prophylaktische Antibiose ist obsolet und nicht effektiv.
 - Drüsenmassage und Sialagoga.
- Bei ausgeprägten Beschwerden und wiederholten Schwellungsepisoden trotz konservativer Maßnahmen ein minimal-invasives Vorgehen:**
 - Sialendoskopie mit Gangspülung und intraduktaler Prednisolonapplikation in physiologischer Kochsalzlösung (100 mg/100 ml), bei Kindern in Vollnarkose (■ Abb. 6a).
 - Ambulante intraduktale Prednisolonapplikation über 6 Wochen wöchentlich (Dosis für Erwachsene 50 mg, sonst gewichtsadaptiert).
- Invasive Therapie bei weiteren Symptomen nach oben genannten Maßnahmen oder bei seltenem Stadium III (immunologische Endphase mit kompletter lymphatischer Transformation):**
 - Ultima ratio: totale Parotidektomie.

Korrespondenzadresse

Prof. Dr. J. Zenk

Hals-Nasen-Ohren-Klinik, Kopf- und Halschirurgie, Universitätsklinikum Erlangen, Friedrich-Alexander-Universität Erlangen-Nürnberg
Waldstraße 1, 91054 Erlangen
johannes.zenk@uk-erlangen.de

Interessenkonflikt. Der korrespondierende Autor gibt an, dass kein Interessenkonflikt besteht.

Literatur

- Seifert G (1997) Aetiological and histological classification of sialadenitis. *Pathologica* 89:7–17
- Ussmuller J, Donath K (1999) Clinical, histopathologic and immunohistochemical studies of chronic sialectatic parotitis in childhood and adolescence. *Klin Padiatr* 211:165–171
- Galili D, Marmary Y (1986) Juvenile recurrent parotitis: clinicoradiologic follow-up study and the beneficial effect of sialography. *Oral Surg Oral Med Oral Pathol* 61:550–556
- Ericson S, Zetterlund B, Ohman J (1991) Recurrent parotitis and sialectasis in childhood. Clinical, radiologic, immunologic, bacteriologic, and histologic study. *Ann Otol Rhinol* 100:527–535
- Bailey H (1945) Congenital parotid sialectasis. *J Int Coll Surg* 8:109–114
- Maynard JD (1965) Recurrent parotid enlargement. *Br J Surg* 52:784–789
- Hemenway WG (1971) Chronic punctate parotitis. *Laryngoscope* 81:485–509
- Zou ZJ, Wang SL, Zhu JR et al (1990) Recurrent parotitis in children. A report of 102 cases. *Chin Med J (Engl)* 103:576–582
- Konno A, Ito E (1979) A study on the pathogenesis of recurrent parotitis in childhood. *Ann Otol Rhinol Laryngol* 88:1–20
- Wittekindt C, Jungehulsing M, Fischbach R, Landwehr P (2000) Chronic recurrent parotitis in childhood in monozygotic twins. Magnetic resonance sialography. *HNO* 48:221–225
- Reid E, Douglas F, Crow Y et al (1998) Autosomal dominant juvenile recurrent parotitis. *J Med Genet* 35:417–419
- Morales-Bozo I, Landaeta M, Urzua-Orellana B, Retamales P (2008) Association between the occurrence of matrix metalloproteinases 2 and 9 in parotid saliva with the degree of parotid gland damage in juvenile recurrent parotitis. *Oral Surg Oral Med Oral Pathol Oral Radiol Endod* 106:377–383
- Wu AJ, Lafrenie RM, Park C et al (1997) Modulation of MMP-2 (gelatinase A) and MMP-9 (gelatinase B) by interferon-gamma in a human salivary gland cell line. *J Cell Physiol* 71:117–124
- Bowling DM, Ferry G, Rauch SD, Goodman ML (1994) Intraductal tetracycline therapy for the treatment of chronic recurrent parotitis. *Ear Nose Throat J* 73:262–274
- Andrade RE, Hagen KA, Manivel JC (1988) Distribution and immunophenotype of the inflammatory cell population in the benign lymphoepithelial lesion (Mikulicz's disease). *Hum Pathol* 19:932–941
- Marsman WA, Sukhai RN (1999) Recurrent parotitis and isolated IgG3 subclass deficiency. *Eur J Pediatr* 158:684
- Ericson S, Sjoback I (1996) Salivary factors in children with recurrent parotitis. Part 2: Protein, albumin, amylase, IgA, lactoferrin lysozyme and kallikrein concentrations. *Swed Dent J* 20:199–207
- Baurmash HD (2004) Chronic recurrent parotitis: a closer look at its origin, diagnosis, and management. *J Oral Maxillofac Surg* 62:1010–1018
- Mandel ID, Baurmash H (1980) Sialochemistry in chronic recurrent parotitis: electrolytes and glucose. *J Oral Pathol* 9:92–98
- Mandel L, Witek EL (2001) Chronic parotitis: diagnosis and treatment. *J Am Dent Assoc* 132:1707–1711; quiz 1727
- Nahlieli O, Shacham R, Shlesinger M, Eliav E (2004) Juvenile recurrent parotitis: a new method of diagnosis and treatment. *Pediatrics* 114:9–12

22. Sitheeque M, Sivachandran Y, Varathan V et al (2007) Juvenile recurrent parotitis: clinical, sialographic and ultrasonographic features. *Int J Paediatr Dent* 17:98–104
23. Shimizu M, Ussmuller J, Donath K et al (1998) Sonographic analysis of recurrent parotitis in children: a comparative study with sialographic findings. *Oral Surg Oral Med Oral Pathol Oral Radiol Endod* 86:606–615
24. Iro H, Uttenweiler V, Zenk J (2000) *Kopf-Hals-Sonographie. Eine Anleitung zur praxisbezogenen Ultraschalluntersuchung*. Springer, Berlin Heidelberg New York
25. Huisman TA, Holzmann D, Nadal D (2001) MRI of chronic recurrent parotitis in childhood. *J Comput Assist Tomogr* 25:269–273
26. Watkin GT, Hobsley M (1986) Natural history of patients with recurrent parotitis and punctate sialectasis. *Br J Surg* 73:745–748
27. Geterud A, Lindvall AM, Nylen O (1988) Follow-up study of recurrent parotitis in children. *Ann Otol Rhinol Laryngol* 97:341–346
28. Katzen M, Duplessis DJ (1964) Recurrent parotitis in children. *S Afr Med J* 38:122–128
29. Glasenapp GB, Schmidt W, Kessler L, Otto HJ (1970) Treatment of chronic recurrent parotitis by roentgen irradiation under scintigraphic control. *Z Laryngol Rhinol Otol* 49:520–525
30. Carlson RG, Glas WW (1963) Acute suppurative parotitis. Twenty-eight cases at a county hospital. *Arch Surg* 86:659–663
31. Eddy HH, Mc KG (1953) Surgical treatment of recurrent parotitis. *Med J Aust* 2:715–717
32. Beahrs OH, Devine KD, Woolner LB (1961) Parotidectomy in the treatment of chronic sialadenitis. *Am J Surg* 102:760–764
33. Diamant H, Enfors B (1965) Treatment of chronic recurrent parotitis. *Laryngoscope* 75:153–160
34. Rettinger G, Stolte M, Baumler C (1981) Elimination of major salivary glands by temporary medicamentous occlusion of the excretory ducts. *HNO* 29:294–299
35. Daud AS, Pahor AL (1995) Tympanic neurectomy in the management of parotid sialectasis. *J Laryngol Otol* 109:1155–1158
36. Leerdam CM, Martin HC, Isaacs D (2005) Recurrent parotitis of childhood. *J Paediatr Child Health* 41:631–634
37. Maier H, Adler D, Lenarz T, Muller-Esterl W (1985) New concepts in the treatment of chronic recurrent parotitis. *Arch Otorhinolaryngol* 242:321–328
38. Rubaltelli L, Sponga T, Candiani F et al (1987) Infantile recurrent sialectatic parotitis: the role of sonography and sialography in diagnosis and follow-up. *Br J Radiol* 60:1211–1214
39. Shacham R, Droma EB, London D et al (2009) Long-term experience with endoscopic diagnosis and treatment of juvenile recurrent parotitis. *J Oral Maxillofac Surg* 67:162–167
40. Quenin S, Plouin-Gaudon I, Marchal F et al (2008) Juvenile recurrent parotitis: sialendoscopic approach. *Arch Otolaryngol Head Neck Surg* 134:715–719
41. Koch M, Zenk J, Iro H (2008) Diagnostic and interventional sialoscopy in obstructive diseases of the salivary glands. *HNO* 56:139–144