

M. Grunewald¹ · J. Zenk² · S. Alibek¹ · I. Knickenberg¹ · D. Ketelsen¹ · H. Iro²
W. A. Bautz¹ · H. Greess¹

¹ Radiologisches Institut, Medizinische Fakultät der Universität Erlangen-Nürnberg

² Klinik und Poliklinik für Hals-, Nasen-, Ohrenkrankheiten, Universität Erlangen-Nürnberg

HNORAD

Eine interdisziplinäre interaktive Fallsammlung zu bildgebenden Verfahren in der Hals-Nasen-Ohren-Heilkunde im Internet

Durch die rasanten Entwicklungen der Informationstechnologie (IT) mit ihrem Potenzial, die medizinische Ausbildung von Studenten und Ärzten zu optimieren, haben sich die neuen Medien, allen voran das Internet, einen festen Platz in der Lehre erobert [21, 23]. Angesichts vieler Möglichkeiten die Lehre mit Hilfe des Internets effizienter zu gestalten, ist es sowohl für Lernende als auch Lehrende mittlerweile zwingend, sich mit dem Internet auseinander zu setzen [15, 18]. Insbesondere in den medizinisch-morphologischen Fächern, in denen vornehmlich visuelle Informationen verarbeitet werden, wie z. B. in der Radiologie, bieten die neuen computergestützten Medien optimale Voraussetzungen, um die Lehre möglichst anwenderfreundlich und interaktiv zu präsentieren [2, 3, 5, 11, 14, 22].

Bei einer Internetrecherche lassen sich eine Vielzahl fachspezifischer Programme auffinden, allen voran aus den Bereichen diagnostische Radiologie, Dermatologie und Pathologie [4, 12, 17, 25], jedoch keine interdisziplinären Programme.

Die operativen Fächer wie die Hals-Nasen-Ohren-Heilkunde haben ein hohes Interesse an Fort- und Weiterbildung auf dem Gebiet der bildgebenden Verfahren, ein Bedarf, der durch die täglichen Röntgendemonstrationen nur schwerlich abgedeckt werden kann.

Auch der Studentenunterricht soll gemäß der neuen Approbationsordnung

[27] vermehrt interdisziplinär und fallorientiert im Kleingruppenunterricht – anstatt in Vorlesungen intradisziplinär theoretisiert – stattfinden.

Unser Ziel war es, mit dem Projekt HNORAD ein interdisziplinäres Programm im Internet anzubieten, das sowohl HNO-Ärzten als auch Radiologen zur eigenen Fort- und Weiterbildung als auch der Unterweisung anderer, v. a. Studenten, dient.

Material und Methoden

Ausrüstung

Computerausstattung. Die Erstellung des Programmes HNORAD erfolgte mit einem PC (Intel-Pentium-III-Prozessor), 256 MB-RAM-Hauptspeicher, 10-GB-Festplatte, Betriebssystem Windows XP, einem Farbmonitor mit einer Auflösung von 1200×800 Pixel.

Browser. Das Programm wurde für den Gebrauch mit etablierten Web-Browsern (z. B. Internet Explorer, Version 4.0 oder höher; Netscape 6.0 oder höher) sowie einer Bildschirmauflösung von 1024×768 Bildpunkten optimiert.

Bildmaterial. Das radiologische Bildmaterial (MRT, CT, Projektionsradiographie) wurde aus dem Bilderfundus des Radiologischen Instituts der Universität Erlangen-

Nürnberg über einen Zeitraum von ca. einem Jahr gesammelt. Parallel dazu wurde das sonographische Bildmaterial durch die Kollegen der HNO-Klinik akquiriert. Nach fachärztlicher Qualitätsprüfung des Bildmaterials und unter besonderer Berücksichtigung didaktischer Aspekte wurden mehr als 100 Fallbeispiele für den weiteren Programmaufbau selektioniert.

Vorgehen

Digitalisierung. Sofern das Bildmaterial nicht direkt aus dem PACS („picture archiving and communicating system“) [9, 13] des Radiologischen Instituts der Universität Erlangen-Nürnberg in digitaler Form übernommen werden konnte, wurde zur Digitalisierung von Röntgenfilmen ein Trommelscanner (Lumiscan 75, Fa. Lumisys, Sunnyvale/CA, USA) verwendet.

Die Ultraschallbilder wurden mit einer Sonoline Elegra (Fa. Siemens Med. Solutions, Erlangen) aufgenommen und gespeichert. Die Digitalisierung erfolgte unter Verwendung des Programms Klinik Win-Data (Fa. EL/Erlangen).

Bei der Akquisition digitaler Basisdaten wurde streng auf die optimale Darstellung der befundrelevanten Region („region of interest“, ROI) geachtet, um eine maximale Datenreduktion [27] zu erzielen.

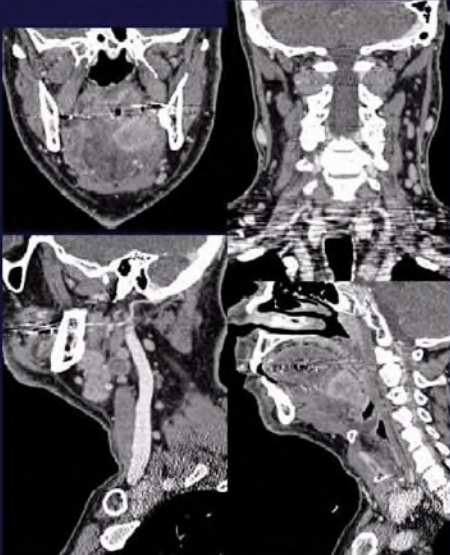
Gefördert durch den ELAN-Fond der Universität Erlangen-Nürnberg

Klinische Radiologie - Bereich HNO - Microsoft Internet Explorer

File Edit View Favorites Tools Help

Address: http://www.hnorad.de

HNO-Radiologie Oropharynx Oropharynx Karzinom



ANAMNESE / KLINIK:
Indolenter 55-jähriger Patient, C2-Abusus und 30 Zigaretten pro Tag seit Jahren.
Bei der HNO-ärztlichen Untersuchung ist ein derber, druckschmerzhafter Bereich mit ins Ohr ziehenden Schmerzen im Bereich des linken Zungengrundes tastbar.

BEFUND:
Im coronaren Schnitt des CT nach Kontrastmittelgabe (linkes Bild oben) kommt im Bereich des Zungengrundes/Mundbodens links eine kontrastmittelaufnehmende Raumforderung zur Darstellung, die bis an die Mittellinie heranreicht. In den coronaren und sagittalen Reformationen (rechtes Bild oben und linkes Bild unten) kommen multipel pathologische Lymphknoten zur Darstellung.
In der sagittalen Reformation (rechtes Bild unten) etwas paramedian links kommt die craniocaudale Ausdehnung des Tumors gut zur Darstellung.

DIAGNOSE:
Oropharynx-Karzinom

DIFFERENTIALDIAGNOSE:
Andere maligne Raumforderungen der Mundhöhle.

Informationen aus dem Internet:
1) [Amersham Health](#)
2) [Medicine Worldwide](#)

OPTIMIERT FÜR:
1024x768
(Vollbildmodus empfohlen) und HDHER
Internet Explorer empfohlen

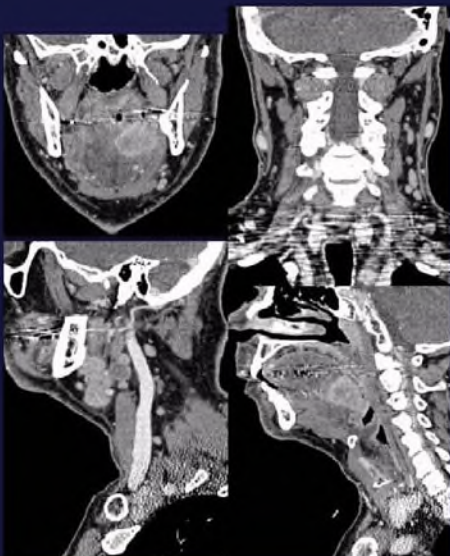
Abb. 1 ◀ **Basismodul unter dem entitätenorientierten Index: Die Zusatzinformationen (Anamnese/Klinik, Diagnose, Differenzialdiagnose) sind aus Gründen der Praktikabilität in Vorlesung und Kurs sichtbar**

Klinische Radiologie - Bereich HNO - Microsoft Internet Explorer

File Edit View Favorites Tools Help

Address: http://www.hnorad.de

HNO-Radiologie Oropharynx Oropharynx Karzinom



ANAMNESE / KLINIK:
Indolenter 55-jähriger Patient, C2-Abusus und 30 Zigaretten pro Tag seit Jahren.
Bei der HNO-ärztlichen Untersuchung ist ein derber, druckschmerzhafter Bereich mit ins Ohr ziehenden Schmerzen im Bereich des linken Zungengrundes tastbar.

BEFUND

DIAGNOSE/DIFFERENTIALDIAGNOSE

Informationen aus dem Internet:
1) [Amersham Health](#)
2) [Medicine Worldwide](#)

OPTIMIERT FÜR:
1024x768
(Vollbildmodus empfohlen) und HDHER
Internet Explorer empfohlen

Abb. 2 ◀ **Basismodul unter dem fallorientierten Index: Die Zusatzinformationen (Anamnese/Klinik, Diagnose, Differenzialdiagnose) sind aus didaktischen Gründen beim Öffnen der Seite zunächst verborgen**

Anschließend erfolgte eine erneute Qualitätsprüfung des Bildmaterials durch einen Facharzt für diagnostische Radiologie und einen Facharzt für HNO-Heilkunde.

Bildbearbeitung. Die digitale Bildbearbeitung wurde mit dem Programm PhotoImpact (PhotoImpact, Version 4.0, Fa. Ulead Systems, Torrance/CA, USA) durchgeführt. Dabei wurden die Bilddaten anonymisiert, in Graustufen umgewandelt und zu JPEG- (Joint-Photographic-Experts-Group-)Bildern komprimiert. Anschließend erfolgte eine Größenanpassung der Bilder an die Bildschirmauflösung 1024×768 bzw. an die jeweilige Kompartimentierung der Seiten. Grundsätzlich wurde bei der Nachbearbeitung der Bilder darauf geachtet, dass die Bilddaten minimiert und die Übertragungsdauer dadurch verkürzt wurden. Im Bedarfsfall wurde das Bildmaterial zum Zweck einer besseren Mustererkennung hinsichtlich Bildschärfe, Kontraste und Helligkeit nachbearbeitet, ggf. auch retouchiert. Die Erzeugung von GIF- (Graphics-Interchange-Format-) Bilddaten, die zur Markierung und Beschriftung befundrelevanter Strukturen benötigt wurden, erfolgte mit einem Graphikprogramm, CorelDRAW7™, (Fa. Corel, Ottawa, Kanada).

Programmierung. Die Programmierung erfolgte mit dem Autorensystem Dreamweaver 2.0/3.0 (Fa. Macromedia, San Francisco, USA). Dreamweaver ist ein professioneller, visueller Editor zur Erstellung und Verwaltung von Internetseiten. Mit Dreamweaver hat man die Möglichkeit, Seiten einfach zu erstellen und zu bearbeiten, die auf verschiedenen Plattformen und Browsern gleichermaßen verwendet werden können. Dreamweaver bietet hochentwickelte Design- und Layout-Tools und ermöglicht den Einsatz von Dynamic-HTML-Funktionen, wie z. B. animierten Ebenen und Verhaltensweisen, ohne dass dabei Code geschrieben werden muss [16].

Workflow. Der Programmaufbau erfolgt in Kooperation mit Studenten, welche das selektierte Bildmaterial zunächst Fall für Fall in eine Microsoft-Power-Point-Datei einarbeiten und diese ausdrucken. Anamnese, Klinik, Befund, Diagnose, Differen-

M. Grunewald · J. Zenk · S. Alibek · I. Knickenberg · D. Ketelsen · H. Iro · W. A. Bautz
H. Greess

HNORAD. Eine interdisziplinäre interaktive Fallsammlung zu bildgebenden Verfahren in der Hals-Nasen-Ohren-Heilkunde im Internet

Zusammenfassung

Hintergrund. Ziel war es, ein interaktives Lehr-/Lernprogramm der bildgebenden Verfahren in der HNO-Heilkunde für das Internet zu konzipieren.

Material/Methode. Orientiert an der klinischen Routine wurden repräsentative Fälle und Bildmaterial gesammelt, nach didaktischen und inhaltlichen Gesichtspunkten sortiert und graphisch aufbereitet. Mit einem Autorensystem wurden die Fallbeispiele durch Studenten aufgearbeitet und unter <http://www.HNORAD.de> im Internet publiziert.

Ergebnisse. HNORAD bietet als interdisziplinäres Lehr-/Lernprogramm mehr als 100 klassische Krankheitsbilder an. Drei Indices ermöglichen verschiedene Zugänge zu

den Inhalten. Neben klassischem Bildmaterial sind Informationen zu Anamnese, Klinik, Befund, Diagnose, Differenzialdiagnosen und weiterführende Links ins Internet abrufbar. Innerhalb der Befundbeschreibungen sind die Befunde im Bild interaktiv zu highlighten. Der Evaluationsindex ermöglicht die Eigen- und Fremdevaluation. **Schlussfolgerung.** HNORAD eignet sich sowohl für das Selbststudium in Fort- und Weiterbildung von HNO-Ärzten und Radiologen als auch für den Studentenunterricht.

Schlüsselwörter

Internet · Interaktiv · Lehrprogramm · HNO · Interdisziplinär

HNORAD. An interdisciplinary interactive case collection in ENT radiology on the internet

Abstract

Background. New media are gaining importance in undergraduate as well as postgraduate and continued medical education. We aimed to create an interactive educational program for imaging diseases of the ear, nose and throat (ENT).

Materials and Methods. Cases and images representing clinical routine were collected, arranged by content and graphically presented according to instructional criteria. Undergraduate students participating in the project used an authoring system to generate case studies, which were then published at <http://www.HNORAD.de>.

Results. HNORAD is an interdisciplinary teaching program offering more than 100 classical disease presentations. Three systematic indices offer a choice of instructional approach. Apart from typical images, the information presented includes patient his-

tory, clinical findings, imaging findings as described by a board-qualified radiologist, diagnosis, differential diagnosis and internet links. Elements of the radiologist's report are linked with the images in such a way that the structure or finding described can be interactively highlighted. An evaluation index allows proficiency testing in self study and as a part of taught courses.

Conclusion. HNORAD is a valuable resource for students, ENT surgeons and radiologists at the undergraduate, postgraduate and CME level for self study as well as for course work,.

Keywords

Internet · Interactivity · Education and training · ENT medicine · Interdisciplinary

Klinische Radiologie - Bereich HNO - Microsoft Internet Explorer

File Edit View Favorites Tools Help

Address http://www.hnrad.de

HNO-Radiologie Oropharynx Oropharynx Karzinom

ANAMNESE / KLINIK:
Indolenter 55-jähriger Patient, C2-Abusus und 30 Zigaretten pro Tag seit Jahren.
Bei der HNO-ärztlichen Untersuchung ist ein derber, druckschmerzhafter Bereich mit ins Ohr ziehenden Schmerzen im Bereich des linken Zungengrundes tastbar.

BEFUND:
Im coronaren Schnitt des CT nach Kontrastmittelgabe (linkes Bild oben) kommt im Bereich des Zungengrundes/Mundbodens links eine kontrastmittelaufnehmende Raumforderung zur Darstellung, die bis an die Mittellinie heranreicht. In den coronaren und sagittalen Reformationen (rechtes Bild oben und linkes Bild unten) kommen multiple pathologische Lymphknoten zur Darstellung.
In der sagittalen Reformation (rechtes Bild unten) etwas paramedian links kommt die craniocaudale Ausdehnung des Tumors gut zur Darstellung.

DIAGNOSE:
Oropharynx-Karzinom

DIFFERENTIALDIAGNOSE:
Andere maligne Raumforderungen der Mundhöhle.

Informationen aus dem Internet:
1) [Amersham Health](#)
2) [Medicine Worldwide](#)

OPTIMIERT FÜR:
1024x768
(Vollbildmodus empfohlen)
und HD-DER
Internet Explorer
empfohlen

Abb.3 ◀ Der jeweilige Befund ist exakt auf das dazugehörige Bildmaterial zugeschnitten und erlaubt, aus dem Text heraus die befundrelevanten Strukturen optional interaktiv hervorzuheben

Klinische Radiologie - Bereich HNO - Microsoft Internet Explorer

File Edit View Favorites Tools Help

Address http://www.hnrad.de

HNO - Radiologie/Sonographie
M. Grunewald, J. Zank, S. Alibek, I. Knickenberg, D. Ketelsen, H. Iro, W.A. Bautz, H. Greess

HNO-Radiologie

Entitätenorientierter Index (eingeteilt nach Regionen):

- Felsenbein
- Glandula parotis
- Glandula submandibularis
- Nasopharynx
- Nasennebenhöhlen/Nasenhaupthöhle
- Oropharynx
- Hypopharynx/Larynx
- Parapharyngealraum

Fallorientierter Index (eingeteilt nach Regionen):

- Felsenbein
- Glandula parotis
- Glandula submandibularis
- Nasopharynx
- Nasennebenhöhlen/Nasenhaupthöhle
- Oropharynx
- Hypopharynx/Larynx
- Parapharyngealraum

HNO-Sonographie

Entitätenorientierter Index (eingeteilt nach Regionen):

OPTIMIERT FÜR:
1024x768
(Vollbildmodus empfohlen)
und HD-DER
Internet Explorer
empfohlen

Abb.4 ◀ Die Titelseite des Programms HNORAD

zialdiagnose sowie weiterführende Links im Netz werden durch Fachärzte für diagnostischen Radiologie bzw. HNO-Heilkunde für die jeweiligen Fälle anhand der ausgedruckten Folien ergänzt. Neben der deskriptiven Befunddarbietung werden die relevanten Befunde durch den Facharzt im jeweiligen fallspezifischen Bild mit Textmarker markiert. Für die spätere eindeutige Verlinkung von Wort und Graphik werden die jeweils zusammengehörigen Befundbeschreibungen und Markierungen in gleicher Farbe dargestellt. Nach der Fertigstellung des sog. Skripts gehen die beschrifteten und markierten Ausdrücke zurück an die Studenten, welche die einzelnen Fälle nach evtl. Korrekturen entsprechend dem Gesamtkonzept aufbauen.

Die fachärztliche Korrekturlesung der Seiten erfolgt online, unabhängig von Ort und Zeit. Sofern die Seiten durch den Facharzt freigegeben werden, werden die Seiten unter obiger Internetadresse, angeboten.

Ergebnisse

Das Programm HNORAD

Programmstruktur und Seitenlayout

Beim Erstellen des Seitenlayouts entschieden wir uns, die Bild- und Textinformationen – soweit möglich – auf die Bildschirmfläche von 1024×768 Bildpunkten anzupassen und zusätzliche Informationen sowie Markierungen/Beschriftungen durch die Verwendung transparenter Folien (Layers) optional abrufbar, zu programmieren. Das Bildmaterial lässt sich zudem vergrößern.

Grundsätzlich wurden die Textinformationen so kurz wie möglich gehalten, Scrollbars vermieden und zur einfacheren Navigation nur ein einziger Navigationsframe zugelassen.

Bezüglich der Programmstruktur sind die sog. Basismodule, d. h. das Fallbeispiel, über verschiedene Indices zugänglich, welche über die Titelseite (HOME) zu öffnen sind.

Der Hintergrund des Programms wurde der alltäglichen Bildbefundung des Radiologen in abgedunkelten Räumen nachempfunden und dunkelblau gestaltet.

Basismodul

Das Basismodul, d. h. das Fallbeispiel, ist gemäß **Abb. 1** nach einem strengen Muster aufgebaut – in Bild, Anamnese und Klinik, Befund, Diagnose, Differenzialdiagnose und wichtige Links ins Internet. Aus didaktischen Gründen sind Befund, Diagnose und Differenzialdiagnose jedoch unter dem fallorientierten Index beim Öffnen der Seite, obgleich geladen, zunächst verborgen (**Abb. 2**). Unter dem entitätenorientierten Index sind alle Zusatzinformationen aus Gründen der Praktikabilität in Vorlesung und Kurs sichtbar (**Abb. 1**).

Es ist dem Benutzer und seinem gewählten Zugangsweg, d. h. Index (s. unten), überlassen, welche der angebotenen Informationen er in welcher Reihenfolge abrufen.

Der Benutzer erhält unter Anamnese und Klinik ausführliche Informationen zur Patientengeschichte, zur körperlichen Untersuchung, Ergebnisse von Labor- und Voruntersuchungen in Text und Bild. Der jeweilige Befund ist exakt auf das dazugehörige Bildmaterial zugeschnitten und erlaubt, aus dem Text heraus die befundrelevanten Strukturen optional hervorzuheben (**Abb. 3**). Diagnose und Differenzialdiagnose lassen sich kurz halten, da man durch die Links ins Internet auf bestehende Seiten mit weiterführenden Informationen zu der jeweiligen Entität verlinkt und damit redundanten Informationsfluss vermeidet.

Die dargebotenen Fallbeispiele, sprich Basismodule, repräsentieren aus klinischer und radiologischer Sicht derzeit mehr als 100 wichtige Diagnosen im Fachbereich Hals-Nasen-Ohren-Heilkunde.

Indices

Die Basismodule können über drei verschiedene Zugangsindices angesteuert werden:

- Über den fallorientierten Index erfolgt der Zugang zu den einzelnen Fällen, dem klinischen Alltag entsprechend, über klinische Angaben (Anamnese, Labor, körperliche Untersuchungsbefunde, Voruntersuchungen). Die Arbeit mit diesem Index ist bestens geeignet für den in Fort- und Weiterbildung befindlichen Kliniker und Radiologen bzw. für einen vor-

nehmlich klinisch-radiologisch ausgerichteten Studentenunterricht.

- Der entitätenorientierte Index bietet dem Benutzer an, ein bestimmtes Lerngebiet (z. B. das Felsenbein) abzarbeiten, und ist somit für den herkömmlichen Frontalunterricht und die Vorlesung geeignet.
- Der Evaluationsindex dient der Eigen- und Fremdkontrolle diagnostischer Qualitäten. Dieser Index sollte selbstkritisch, aber auch zur Lernzielkontrolle anderer eingesetzt werden und Aussagen zu Erfolg und Misserfolg der durch das Projekt HNORAD vermittelten Lehrinhalte ermöglichen.

Als Benutzer hat man sich zunächst unter einem selbst zu wählenden Benutzernamen und Passwort anzumelden. Danach werden die zu beantwortenden Fragen und Fälle randomisiert zugespielt. Die korrekt beantworteten Fragen werden prozentual in eine jeweils für jeden Benutzer individuelle angelegte Datenbank eingetragen. Sofern sich der Benutzer zu einem späteren Zeitpunkt mit dem gleichen Benutzernamen und Passwort anmeldet, bietet sich ihm die Möglichkeit einer Langzeitverlaufskontrolle seiner fachlichen Expertise.

Grundsätzlich ist die Grundstruktur innerhalb der Indices nach anatomischen Gesichtspunkten geordnet.

Navigation

Die Titelseite (**Abb. 4**) ist von jeder Seite des Programms HNORAD aus über HOME im linken Navigationsframe zu erreichen. Zudem gibt der Navigationsframe Basisinformationen zur Auflösung und Navigation (Hilfe/Hinweise) sowie die Möglichkeit, das Programm über Programmbeurteilung anonym zu bewerten und Zugang zu wichtigen HNO-Links im Netz.

Die Titelseite dient als Basiszugang zu allen Indices und Seiten des Programms. Der Benutzer findet auf ihr eine einfache Unterteilung der bildgebenden Verfahren in der HNO-Heilkunde in HNO-Radiologie und HNO-Sonographie. HNO-Radiologie bietet Fallbeispiele und Entitäten die durch die Projektionsradiographie, die MRT und das CT abgeklärt wurden. Unter HNO-Sonographie sind die durch die Sonographie abgeklärten Fälle und Entitäten

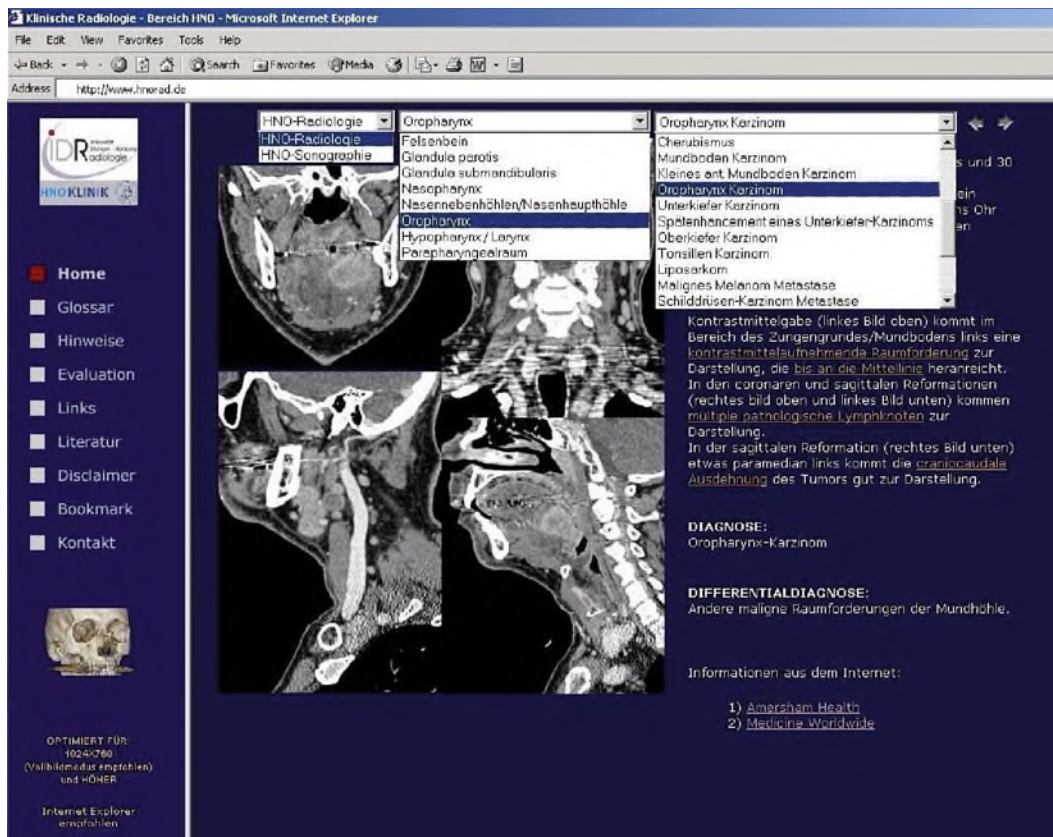


Abb. 5 ◀ Navigation über Richtungspfeile und Pull-down-Menüs

ten aufgeführt. Innerhalb dieser zwei Rubriken sind die oben näher ausgeführten Indices zu aktivieren.

Neben den Richtungspfeilen, die es dem Benutzer unter beiden Indices ermöglichen, zwischen den Seiten vorwärts und rückwärts zu klicken, bietet der entitätenorientierte Index zwei Pull-down-Menüs (▣ Abb. 5). Zum einen kann der Benutzer hiermit die gewünschte Region und die gewünschte Entität anwählen, ohne auf die 1. Seite wechseln zu müssen. Auf ein ähnliches Pull-down-Menü mit Anzeige des jeweiligen Krankheitsbildes wurde bei dem fallorientierten Index aus Gründen möglicher Einflussnahme verzichtet.

Ein Glossar am Ende des Programms bietet den alphabetischen Zugang zu den Fällen und Entitäten.

Systemvoraussetzungen

Das Programm wurde für etablierte Web-Browser (z. B. Internet Explorer, Version 4.0 oder höher; Netscape 6.0 oder höher) und einer Bildschirmauflösung von 1024x768 Bildpunkten optimiert. Neben der Online-Version lässt sich über den Erstautor dieses Manuskripts auch eine Offline-Version des Programms HNORAD auf CD-Rom anfordern. Eine anwender-

freundliche Bedienungsanleitung liegt der CD-Rom bei.

Diskussion

Eine umfangreiche Internet- und Literaturrecherche [1, 6, 7, 24] zeigte, dass bislang keine mit HNORAD vergleichbaren Programme existieren. Die wichtigsten Gründe hierfür sind in erster Linie darin zu suchen, dass der Aufbau „brauchbarer“ Programme – ganz gleich welcher Fachrichtung – nach wie vor sehr zeit- und arbeitsintensiv ist.

Prinzipiell lassen sich derartige Projekte aus der Sicht vieler Autoren über einen Verlag gewinn- und publikumsträchtiger vertreiben. Außerdem stoßen sicherlich nicht wenige potenzielle Autoren derartiger Programme auf die ungeklärten Fragen bezüglich der Copyrightverletzungen und Raubkopien. Ungeachtet dieser Probleme und Risiken konzipierten wir das Programm HNORAD als ein Internetprogramm, das der Fort- und Weiterbildung wie auch dem interdisziplinären Studentenunterricht auf dem Gebiet der bildgebenden Verfahren in der HNO dient.

Ziel war es, den hohen Ansprüchen der Benutzer von medizinischer Aus-

bildungssoftware im Hinblick auf Multifunktionalität, Interaktivität und Interdisziplinarität gerecht zu werden. Bezüglich der Multifunktionalität entschieden wir uns für drei verschiedene Zugangswege (Indices), die es sowohl dem Kliniker als auch dem Diagnostiker ermöglichen, den individuellen Zugang zu dem Programm für die eigene Fort- und Weiterbildung oder die Ausbildung anderer zu finden. Der Interaktivität wurde durch optional anzuzeigende Zusatzinformationen sowie graphische Markierungen von Befunden Rechnung getragen. Im Gegensatz zu einem Buch wird hierdurch zum einen beim Öffnen der Seiten die Spannung aufrecht erhalten und der Benutzer aufgefordert, z. B. den Befund selbst zu erkennen, zum anderen aber auch ein Korrektiv durch das optionale Highlight angeboten. Die Benutzer wissen diese Art der interaktiven Aus-, Fort- und Weiterbildung sehr zu schätzen [8, 19, 20].

Neben der Fort- und Weiterbildung in HNO war es unser wichtigstes Ziel, den Anforderungen der neuen Approbationsordnung, welche für den klinischen Abschnitt im WS 2003/2004 in Kraft tritt, zu entsprechen.

Die 9. Novelle der Approbationsordnung für Ärzte (ÄAppO; [27]) setzt neue Schwerpunkte in Interdisziplinarität, Wirtschaftlichkeit, Einsatz neuer Lehr- und Lernmethoden und kontinuierlicher Evaluation im Medizinstudium.

Da wir durch die sinnvolle Anwendung bestehender Ressourcen (z. B. das Internet) ein interdisziplinär konzipiertes Programm aufgebaut haben, dürfen diese Anforderungen als erfüllt angesehen werden. Der integrierte Evaluationsindex soll der Forderung nach Evaluationsmöglichkeiten entsprochen werden.

Kollegen in Aus- und Weiterbildung wissen die Unabhängigkeit von Ort und Zeit [10] sowie die kostenlose Schulungsmöglichkeit [26] über das Internet zu schätzen. Die einzige Voraussetzung hierfür ist der Internetzugang. Berücksichtigt man den Kostenaufwand, der beispielsweise mit Fortbildungsveranstaltungen, aber auch schon mit der Anschaffung von Fachliteratur verbunden ist, so ist auch der finanzielle Vorteil durch Online-Programme nicht unerheblich.

Auf der anderen Seite erhebt das Programm HNORAD keinesfalls den Anspruch, einen engagierten Dozenten und seine rhetorisch ausgefeilten Vorträge ersetzen zu können. Auch der teilweise über Jahrzehnte gewachsenen Fachliteratur soll keinesfalls die Existenzberechtigung abgesprochen werden. Ganz im Gegenteil weisen wir auf die Multifunktionalität, Interaktivität und bequeme Aktualisierbarkeit digitaler Medien und somit des vorliegenden Programms als exzellente Ergänzung zur Fachliteratur.

HNORAD sollte als Baustein in der klinischen Lehre betrachtet werden, das durch die Kooperation mit Kollegen anderer Universitäten und Kliniken aufgebaut, d. h. erweitert und vervollständigt werden kann.

Neben der Kooperation mit Kollegen im deutschsprachigen Raum planen wir, das Programm ins Englische zu übersetzen und mit Kollegen im Ausland zu kooperieren.

Inhaltlich soll das Programm HNORAD bereits in der 2. Version eine Verbindung mit der Pathologie aufweisen und damit einen noch intensiveren interdisziplinären Unterricht ermöglichen.

Fazit für die Praxis

Die neuen Medien, allem voran das Internet, ermöglichen es, binnen kurzer Zeit professionelle Projekte zur Fort- und Weiterbildung weltweit zu veröffentlichen und zu aktualisieren. Unter Berücksichtigung der Zielgruppe ist es gerade bei einem interdisziplinären Projekt, wie HNO-RAD (<http://www.HNORAD.de>), essenziell, den individuellen Zugang und Zweck für die beteiligten Kooperationspartner zu berücksichtigen. Nur dann ist mit einer hohen Akzeptanz des Programms bei den Nutzern und mit einem vielseitigen Einsatz zu rechnen. Im Rahmen des HNO-RAD-Projekts wird den individuellen Ansprüchen der Zielgruppe durch drei verschiedene Zugangsindizes und durch interaktive Aufbereitung der Inhalte Rechnung getragen. Insofern bietet sich HNO-RAD für das Selbststudium im Rahmen der Fort- und Weiterbildung von HNO-Ärzten und Radiologen als auch für den interdisziplinären Studentenunterricht im Sinne der neuen Approbationsordnung an.

Korrespondierender Autor

Dr. M. Grunewald

Radiologisches Institut, Universität Erlangen-Nürnberg, Maximiliansplatz 1, 91054 Erlangen
E-Mail: markus.grunewald@idr.imed.uni-erlangen.de

Interessenkonflikt: Der korrespondierende Autor versichert, dass keine Verbindungen mit einer Firma, deren Produkt in dem Artikel genannt ist, oder einer Firma, die ein Konkurrenzprodukt vertreibt, bestehen.

Literatur

1. Banfai P (1975) A method of otological student teaching. *HNO* 23 (11): 353–354
2. D'Alessandro MP, Galvin JR, Erkonen WE (1993) The instructional effectiveness of a radiology multimedia textbook (Hyperlung) versus a standard lecture. *Invest Radiol* 28: 643–648
3. D'Alessandro MP, Kreiter CD, Erkonen WE, Winter RJ, Knapp HR (1997) Logitudinal follow-up comparison of educational interventions: multimedia textbook, traditional lecture and printed textbook. *Acad Radiol* 4: 719–723
4. Diepgen TL, Eysenbach G (1998) Digital images in dermatology and the Dermatology Online Atlas on the World Wide Web. *J Dermatol* 25 (12): 782–787
5. Erkonen WE, D'Alessandro MP, Galvin JR, Albanese MA, Michaelsen VE (1994) Longitudinal comparison of multimedia textbook instruction with a lecture in radiology education. *Acad Radiol* 1: 287–292
6. Fuchs M, Strauss G, Werner T, Bootz F (2003) Teleteaching in otorhinolaryngology (part 1). Real-time transmission of a congress in picture and tone into the Internet. *HNO* 51 (1): 16–24

7. Fuchs M, Strauss G, Werner T, Bootz F (2003) Teleteaching in otorhinolaryngology (Part 2): the European database „medicstream“. *HNO* 51 (2): 104–112
8. Grunewald M, Heckemann RA, Gebhard H, Lell M, Bautz WA (2003) COMPARE radiology: creating an interactive Web-based training program for radiology with multimedia authoring software. *Acad Radiol* 10 (5): 543–553
9. Gumbrecht S, Goldbach JM, Hackstein N, Schwabe C, Rau WS (2000) Ein Bildarchiv Lehre und Forschung als integrale RIS/PACS-Funktion. *Fortschr Röntgenstr (Suppl 1)* 172: 129
10. Gunderman RB, Kang YP, Fraley RE, Williamson KB (2001) Instructional Technology and Radiologic Education. *Radiology* 221: 1–4
11. Jaffe CC, Lynch PJ (1995) Computer-aided instruction in radiology: Opportunities for more effective learning. *Am J Radiol* 164: 463–467
12. Kahn CE Jr (1995) CHORUS: a computer-based radiology handbook for international collaboration via the World Wide Web. *Radiographics* 15 (4): 963–970
13. Kauer T, Cavallaro A, Bautz W (2002) Ein Anforderungskatalog für RIS und PACS als integrierte Teilsysteme eines Krankenhausinformationssystems. *Fortschr Röntgenstr* 174: 315
14. Khorasani R, Lester JM, Davis SD et al. (1998) Web-based digital radiology teaching file: facilitating case input at time of interpretation. *Am J Roentgenol* 170 (5): 1165–1167
15. Kidd MR, Cesnik B, Connoley G, Carson NE (1992) Computer-assisted learning in medical education. *Med J Australia* 156: 780–782
16. Kilian J (2000) Dreamweaver 3. Integriertes Webdesign mit professionellen Tools. Addison-Wesley, München
17. Klatt EC, Dennis SE (1998) Web-based Pathology Education. *Arch Pathol Lab Med* Vol 122:475–4794
18. Kulik CC, Kulik JA (1991) Effectiveness of computer-based instruction: An updated analysis. *Comput Hum Behav* 7: 75–94
19. Lane VP, Curran P (1995) Computing education of medical students through a study of hospital and clinical activities: seven years' experience. *Medinfo* 8 Pt 2: 1144–1148
20. Lehmann HP, Nguyen B, Freedman J (1998) Delivering labeled teaching images over the Web. *Proc AMIA Symp*, pp 418–422
21. Mammine GL, Holman BL, Greenes RA, Parker JA, Khorasani R (1995) Inside BrighamRAD: providing radiology teaching cases on the Internet. *Radiographics* 15 (6): 1489–1498
22. Mehta A, Dreyer KJ, Montgomery M, Wittenberg J (1999) A World Wide Web Internet engine for collaborative entry and peer review of radiologic teaching files. *Am J Roentgenol* 172 (4): 893–896
23. Mooney GA, Bligh JG (1997) Information technology in medical education: current and future applications. *Postgrad Med J* 73: 701–704
- 23a. Plinkert PK, Plinkert B, Kurek R, Zenner HP (2000) Audiovisual telecommunication by multimedia technology in HNO medicine. *HNO* 48 (11): 809–815
- 23b. Richardson ML (1995) A World-Wide Web radiology teaching file server on the Internet. *Am J Roentgenol* 164 (2): 479–483
24. Richardson ML, Norris TE (1997) On-line delivery of continuing medical education over the World-Wide Web: an on-line needs assessment. *Am J Roentgenol* 168: 1161–1164
25. Scalzetti EM (1997) Radiology teaching file cases on the World Wide Web. *J Digit Imaging* 10 (3 Suppl 1): 209–211
26. Wunderbaldinger P, Schima W, Turetschek K, Helbich TH, Bankier AA, Herold CJ (1999) World Wide Web and Internet: applications for radiologists. *Eur Radiol* 9 (6): 1170–1182
27. 9. Novelle der ÄAppO vom 27.06.2002/Bundesgesetzblatt Jahrgang 2002 Teil I Nr. 44, ausgegeben zu Bonn am 3. Juli 2002