

## Ethische Aspekte in der Aorten Chirurgie: ein Fallbericht

Jonas Berken, E. Losher, Sebastian Zerwes, R. Linné, Michael C. Frühwald,  
Matthias Anthuber, Alexander Hyhlik-Dürr

### Angaben zur Veröffentlichung / Publication details:

Berken, Jonas, E. Losher, Sebastian Zerwes, R. Linné, Michael C. Frühwald, Matthias Anthuber, and Alexander Hyhlik-Dürr. 2021. "Ethische Aspekte in der Aorten Chirurgie: ein Fallbericht." *Gefäßchirurgie* 26: 123–26. <https://doi.org/10.1007/s00772-020-00719-z>.

Gefäßchirurgie 2021 · 26:123–126  
<https://doi.org/10.1007/s00772-020-00719-z>  
 Angenommen: 23. Oktober 2020  
 Online publiziert: 20. November 2020  
 © Der/die Autor(en) 2020



J. Berken<sup>1</sup> · E. Losher<sup>1</sup> · S. Zerwes<sup>1</sup> · R. Linné<sup>2</sup> · M. C. Frühwald<sup>2</sup> · M. Anthuber<sup>3</sup> · A. Hyhlik-Dürr<sup>1</sup>

<sup>1</sup>Klinik für Gefäßchirurgie und endovaskuläre Chirurgie, Medizinische Fakultät, Universitätsklinikum Augsburg, Augsburg, Deutschland

<sup>2</sup>Klinisches Ethikkomitee, Kaufmännische Direktion, Klinik für Kinder und Jugendmedizin, Universitätsklinikum Augsburg, Augsburg, Deutschland

<sup>3</sup>Klinik für Allgemein-, Viszeral- und Transplantationschirurgie, Universitätsklinikum Augsburg, Augsburg, Deutschland

## Ethische Aspekte in der Aorten Chirurgie – ein Fallbericht

Aortoösophageale Fisteln (AÖF) sind selten und nehmen weniger als 10% der aortoenteralen Fisteln ein [1]. Sowohl für primäre als auch für sekundäre AÖF sind hauptsächlich Fallberichte veröffentlicht. Bei hoher Letalitätsrate [2] möchten wir im Folgenden Fall auf die Rolle eines Klinischen Ethikkomitees (KEK) in der individuellen Entscheidungsfindung im Grenzbereich hinweisen.

### Anamnese

Eine 75-jährige Patientin wurde mit, seit zwei Wochen bestehender, postprandialer Übelkeit und retrosternalen Schmerzen aufgenommen. Die Patientin hatte eine erhöhte Körpertemperatur (38,4°C), Tachykardie (92/min) und Tachypnoe (22/min). Bisher war die Patientin allein lebend und selbst versorgend.

### Befund und Diagnose

Im Röntgen-Thorax zeigten sich Infiltrate sowie eine Verschattung retrokardial. Bei Nachweis von *Staphylococcus aureus* in der Blutkultur wurde eine antibiotische Behandlung begonnen und eine transösophageale Endoskopie veranlasst. Das Endoskop war durch ein mechanisches Passagehindernis nur bis zum oberen Ösophagus einführbar. Eine transthorakale Echokardiographie zeigte das linke Atriumdach durch eine extrakardiale Raumforderung eingedrückt. In der kontrastmittelunterstützten computer-

tomographischen Angiographie (CTA) wurde eine Aortenruptur diagnostiziert.

Die notfallmäßige Versorgung wurde mittels TEVAR als primäres Bridging-Verfahren (28×15 Valiant Stentgraft, Medtronic, Dublin, Irland) durchgeführt. In der postoperativen CTA konnte eine AÖF durch Luftsinschlüsse im Aneurysmasack sowie durch eine erneute Ösophago-Gastro-Duodenoskopie (ÖGD) bestätigt werden (Abb. 1).

Wir besprachen zwei Möglichkeiten des weiteren Vorgehens mit der Patientin und ihren Angehörigen:

1. Langzeitantibiose und klinische Kontrollen im Sinne einer Palliation
2. Ausbau der infizierten Stentprothese, thorakaler Aortenersatz mit Rohrprothese und Ösophagektomie mit Magenhochzug

Die Patientin entschied sich für die operative Versorgung, begleitet von der Aussage: „Ich will auf keinen Fall ein Pflegefall werden!“

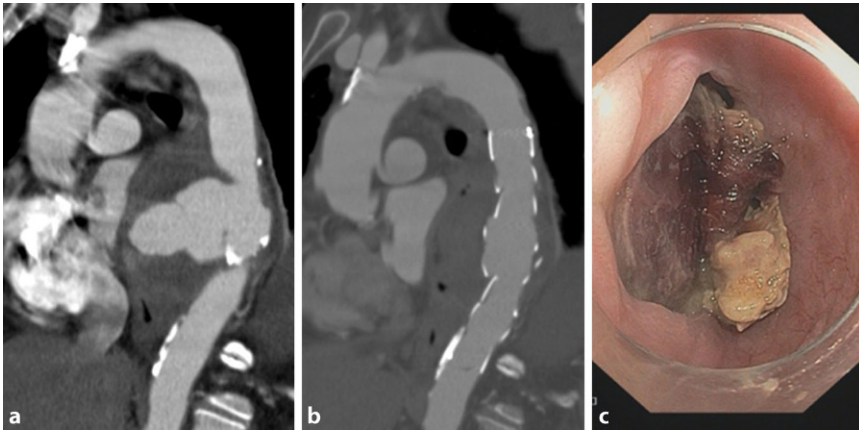
### Operatives Vorgehen und postoperativer Verlauf

Der Eingriff erfolgte interdisziplinär zwischen Gefäßchirurgie und Allgemein- und Viszeralchirurgie. Es erfolgte der offene Aortenersatz mit Rohrprothese (22 mm Silber). Der einliegende Stentgraft wurde entfernt. Die anschließende Ösophagektomie wurde durch einen Speiseröhrenersatz mit Magenschlauch und zervikalem Anschluss vervollständigt (Abb. 2).

Nach Extubation am ersten postoperativen Tag kam es zwei Tage später zu einer respiratorischen Dekompensation mit anschließender Reintubation. Mehrere Extubationsversuche scheiterten aufgrund einer Einschränkung der Lungencompliance. Die Pflegekräfte der Intensivstation sowie die betreuenden ärztlichen Kollegen berichteten, dass die Patientin bei Reduktion der Sedierung an der Beatmungsmaschine gestresst wirkte und deshalb fortlaufend hoch dosiert sediert werden musste. Im Verlauf entwickelte sich eine Insuffizienz an der ösophagogastralen Anastomose, die durch Wunderöffnung und Endo-Sponge behandelt wurde. Zusätzlich entwickelte sich eine Critical-Illness-Polyneuropathie. Bei Organversagen der Lunge sowie unveränderter Situation 27 Tage nach Reintubation stellte sich die Frage des weiteren Procederes. Infolge von unterschiedlichen Vorstellungen bezüglich der Weiterbehandlung der Patientin zwischen Chirurgen, Anästhesisten, Pflegekräften und den Angehörigen wurde eine Fallbesprechung mit Abwicklung über das Klinische Ethikkomitee (KEK) anberaumt.

### Das Klinische Ethikkomitee

In der ethischen Fallbesprechung standen die unterschiedlichen Einschätzungen der verantwortlichen Ärzte- und Pflegeteams sowie die ethischen Verpflichtungen gegenüber der Patientin und ihrer Familie im Mittelpunkt. Das Treffen wurde durch Mitglieder des KEK,



**Abb. 1** ▲ Computertomographische Angiographie (CTA) rupturiertes Aortenaneurysma thorakale Aorta descendens (a), CTA nach Stentgraft-Implantation (b), Ösophago-Gastro-Duodenoskopie (ÖGD)-Befund mit destrukturierter Ösophaguswand und Fistel zur Aorta (c)

zusammen mit einem Klinikseelsorger und dem behandelnden Team aus Ärzten und Pflegepersonal abgehalten. Anschließend wurde die Entscheidung des KEK, zur Fortführung der Therapie, mit den Angehörigen der Patientin besprochen, welche dieser zustimmten. Die Kommunikation mit Aussicht auf ein mögliches und lebenswertes Überleben aus chirurgischer Sicht nahm das noch zuvor skeptische Pflegeteam mit auf den Weg zur Fortsetzung der Therapie. Bei Anzeichen für einen unabwendbaren Sterbeprozess wären das Team und die Familie der Patientin dem in der Patientenverfügung hinterlegten Patientenwillen verpflichtet gewesen und nachgekommen. Eine ethische Verpflichtung angesichts der knappen Intensivressourcen spielte bei der Entscheidungsfindung letztlich nicht die entscheidende Rolle.

Nur zwei Tage nach der ethischen Fallbesprechung erholte sich die Patientin nach Reduktion der Sedierung respiratorisch. In diesem außergewöhnlichen Fall hatte sich das gesamte Team auf eine Reevaluation in 14 Tagen, oder bei Bedarf auch bereits früher, verständigt. Angesichts des zwischenzeitlich positiven klinischen Verlaufes bestätigten alle Beteiligten die Richtigkeit der Entscheidung und die hohe Bedeutung der interprofessionellen Kommunikation mit Unterstützung eines neutralen Dritten – das KEK.

Nach viermonatigem Aufenthalt konnte die Patientin in eine Anschlussheilbehandlung entlassen werden. Heute

versorgt sich die Patientin wieder selbst. In einer Nachuntersuchung im April 2020, sechs Monate postoperativ, berichtete die Patientin von Planungen ihrer nächsten Bergtour.

### Diskussion

Ein unkomplizierter postoperativer Verlauf, wie von Yuhara et al. [3] beschrieben, scheint bei vorliegendem Krankheitsbild die Ausnahme zu sein. Die Erfahrungen zeigen, dass Therapieentscheidungen bei AÖF außerordentlich schwierig und immer am Einzelfall zu stellen sind. So war in diesem Fall die präoperative Einschätzung der Chirurgen und Anästhesisten, nach ausführlicher Aufklärung und Beratung der Patientin mit ihren Angehörigen, trotz des komplexen Krankheitsbildes, positiv ausgefallen. Hier wäre bereits die Einbeziehung eines Beraters des KEK möglich gewesen und bei der Betrachtung solcher Fälle anzustreben. Besonders der Verlauf nach operativer Versorgung, möge sie endovaskulär oder offen chirurgisch erfolgt sein, wird in der Literatur als kompliziert und nicht selten letal beschrieben. Dabei scheint die definitive Versorgung mit Ösophagektomie und Aortenersatz eine höhere Überlebensrate zu erzielen [4].

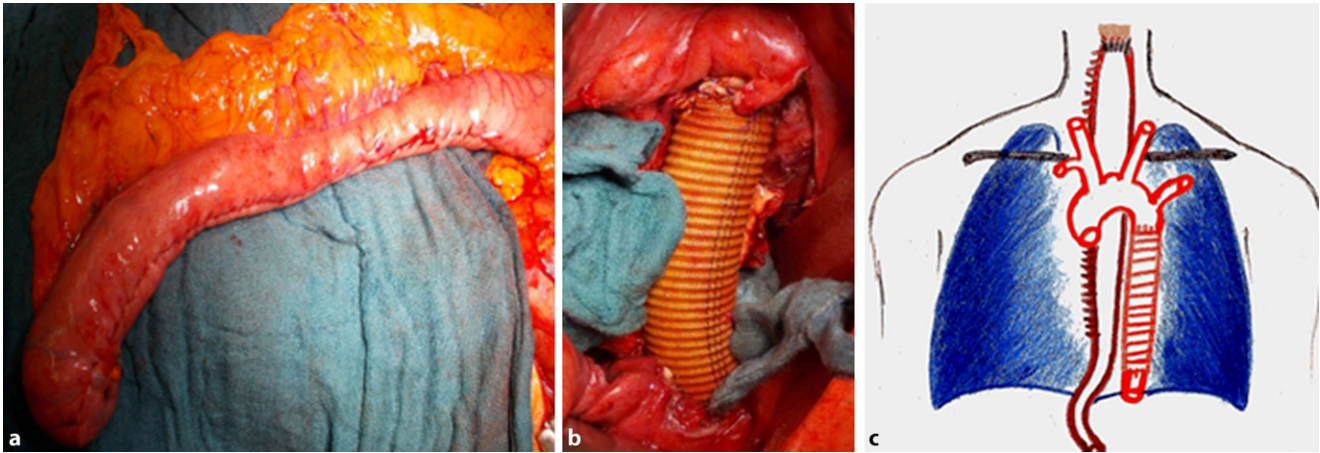
Die Entscheidung bezüglich Fortführen oder Einstellen einer Intensivtherapie nach komplexen chirurgischen Eingriffen ist eine tägliche Herausforderung. Man befindet sich hier im Spannungsfeld zwischen ärztlicher und pflege-

rischer Fürsorge, oftmals reduzierter Bettenkapazität auf Intensivstationen, dem Patientenwunsch und den Vorstellungen der Angehörigen [5]. Die Einberufung des klinischen Ethikkomitees kann auch gegen den Willen des Vorsorgebevollmächtigten erfolgen. Eine Fallbesprechung kann immer dann einberufen werden, wenn ein Mitglied des klinischen Teams (oder aber Angehörige des Patienten oder auch der Vorsorgebevollmächtigte) aus ethischer Sicht einen Konflikt mit dem aktuellen klinischen Vorgehen des Patienten feststellt. Die Zusammensetzung des KEK ist gesetzlich nicht geregelt, sondern besteht aus einem interdisziplinären Team mit behandelnden (Ärzte, Pflegekräfte) und nicht direkt an der Behandlung beteiligten Personen (Ethiker, interessierte Mitarbeiter). Die KEK-Vertreter sprechen Empfehlungen und keine Anweisungen aus. Inwiefern die Empfehlung zur Umsetzung kommt, ist eine rein ärztliche Entscheidung. Die Empfehlung muss mit den Vorsorgebevollmächtigten besprochen werden und kann nicht gegen den Willen zur Umsetzung gebracht werden.

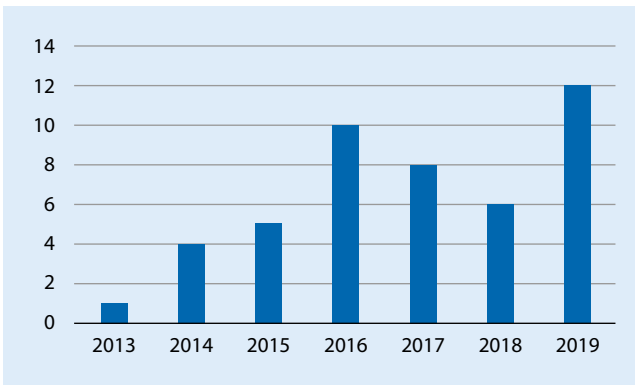
Die Einbeziehung eines KEK ist vor allem durch das Reflektieren der verschiedenen Blickwinkel ein hilfreicher Aspekt in der Entscheidungsfindung. In unserer Klinik ist das KEK mit seinen 22 aktiven Mitgliedern aus allen Professionen des Klinikums eine Institution.

Durchschnittlich wurden seit Gründung im Jahr 2013 jährlich ca. sechs Fälle im KEK des Universitätsklinikums (UK) Augsburg beraten (Abb. 3). Dabei nehmen die „End-of-life“-Entscheidungen ( $n = 28$ ) einen großen Anteil ein. Dies deckt sich mit den Angaben der Literatur [6].

Das KEK stellt somit ein wichtiges Gremium in der Therapieentscheidung im Grenzbereich dar und ist Bestandteil aller akademischen gefäßchirurgischen Abteilungen, die durch ihr Spektrum des Öfteren mit diesen Entscheidungen konfrontiert werden. Immer mehr Krankenhäuser verfügen über ein KEK oder vergleichbare Einrichtungen mit zunehmendem Einsatz [7, 8]. Dies spiegelt sich auch durch die in den letzten Jahren gestiegenen hausinternen Fallzahlen wider.



**Abb. 2** ▲ Magenschlauch (a), Silberprothese als Aortenersatz (b), schematische Zeichnung der Rekonstruktion (c)



**Abb. 3** ◀ Anzahl Fallbesprechungen klinisches Ethikkomitee am Universitätsklinikum Augsburg

Zusammenfassend ist die Implementierung und Nutzung eines KEK bei komplexen medizinischen und ethischen Fragestellungen ein wichtiger Baustein bei Therapieentscheidungen für Behandler, Angehörige und Patienten.

### Fazit für die Praxis

- Je komplexer die Behandlung, desto schwieriger sind Entscheidungsprozesse.
- Interdisziplinäres Arbeiten ist besonders bei komplexen Fällen wichtig.
- Gemeinsame Entscheidungsfindung mithilfe des KEK ist möglich.
- Strukturiertes Vorgehen bringt rationale, emotionsfreie Entscheidungen.
- Etablierung des KEK ist sinnvoll bei Entscheidungsprozessen.

### Korrespondenzadresse



**Dr. medic. J. Berken**  
 Klinik für Gefäßchirurgie und  
 endovaskuläre Chirurgie,  
 Medizinische Fakultät,  
 Universitätsklinikum  
 Augsburg  
 Stenglinstr. 2, 86156 Augsburg,  
 Deutschland  
 jonas.berken@  
 uk-augsburg.de

**Funding.** Open Access funding enabled and organized by Projekt DEAL.

### Einhaltung ethischer Richtlinien

**Interessenkonflikt.** J. Berken, E. Losher, S. Zerwes, R. Linné, M.C. Frühwald, M. Anthuber und A. Hyhlik-Dürr geben an, dass kein Interessenkonflikt besteht.

Für diesen Beitrag wurden von den Autoren keine Studien an Menschen oder Tieren durchgeführt. Für die aufgeführten Studien gelten die jeweils dort angegebenen ethischen Richtlinien. Für Bildmaterial oder anderweitige Angaben innerhalb des Manuskripts,

über die Patienten zu identifizieren sind, liegt von ihnen und/oder ihren gesetzlichen Vertretern eine schriftliche Einwilligung vor.

**Open Access.** Dieser Artikel wird unter der Creative Commons Namensnennung 4.0 International Lizenz veröffentlicht, welche die Nutzung, Vervielfältigung, Bearbeitung, Verbreitung und Wiedergabe in jeglichem Medium und Format erlaubt, sofern Sie den/die ursprünglichen Autor(en) und die Quelle ordnungsgemäß nennen, einen Link zur Creative Commons Lizenz beifügen und angeben, ob Änderungen vorgenommen wurden.

Die in diesem Artikel enthaltenen Bilder und sonstiges Drittmaterial unterliegen ebenfalls der genannten Creative Commons Lizenz, sofern sich aus der Abbildungslegende nichts anderes ergibt. Sofern das betreffende Material nicht unter der genannten Creative Commons Lizenz steht und die betreffende Handlung nicht nach gesetzlichen Vorschriften erlaubt ist, ist für die oben aufgeführten Weiterverwendungen des Materials die Einwilligung des jeweiligen Rechteinhabers einzuholen.


Weitere Details zur Lizenz entnehmen Sie bitte der Lizenzinformation auf <http://creativecommons.org/licenses/by/4.0/deed.de>.

### Literatur

1. Hanna W (2011) Akute aortoösophageale Fistel – endovaskuläre Notfalltherapie. In: Rückert RI, Hepp W, Luther B (Hrsg) Chirurgie der abdominalen und thorakalen Aorta. Springer, Berlin, S 243–249
2. Marone E, Coppi G, Kahlberg A et al (2010) Combined endovascular and surgical treatment of primary aortoösophageal fistula. Tex Heart Inst J 37(6):722–724
3. Yuhara S, Kimura T, Okawa H et al (2017) Aortoösophageal fistula due to aortic aneurysm. Kyobu Geka 70(7):510–513
4. Akashi H, Kawamoto S, Saiki Y et al (2014) Therapeutic strategy for treating aortoösophageal fistulas. Gen Thorac Cardiovasc Surg 62(10):573–580
5. Heyers J (2009) Prädiktive Gesundheitsinformationen – Persönlichkeitsrechte und Drittinteressen. MedR 9(27):507–512

6. Schildmann J, Nadojny S, Haltaufderheide J et al (2020) Limiting treatment in intensive care: contributions and limits of ethics consultation. Crit Care Med 48(2):230–232
7. Vollmann J (2008) Klinische Ethikkomitees und Ethikberatung in Deutschland: Bisherige Entwicklung und zukünftige Perspektiven. Bioeth Forum 1(1):33–39
8. Bauer A, Dewies L (2018) Klinische Ethikberatung: Hohe Anforderungen, verhaltene Umsetzung. Dtsch Arztebl 115(22):A-1046/B-880/C-876

**Aktuelle Buchempfehlungen aus dem Springer-Verlag**



**GOÄ 2021 Kommentar, IGeL-Abrechnung  
Gebührenordnung für Ärzte**

Hermanns, Peter M. (Hrsg.)  
XXV, 896 Seiten  
2021, 15. Auflage  
Springer-Verlag  
ISBN 978-3-662-62632-0  
79,99 €




**UV-GOÄ 2021 Kommentar  
Mit den neuen Preisen vom 1.10.2020**

Hermanns, Peter M., Schwartz, Enrico (Hrsg.)  
XVII, 723 Seiten  
2021, 20. Auflage  
Springer-Verlag  
ISBN 978-3-662-62693-1  
69,99 €



**EBM 2021 Kommentar**

Hermanns, Peter M. (Hrsg.)  
XXIV, 957 Seiten  
2021, 10. Auflage  
Springer-Verlag  
ISBN 978-3-662-62676-4  
79,99 €



**EBM 2021 Kommentar Kinderheilkunde  
Kompakt: Mit Punktabgaben, Eurobeträgen, Ausschlüssen,  
GOÄ Hinweisen**

Hermanns, Peter M. (Hrsg.)  
XVIII, 333 Seiten  
2021, 2. Auflage  
Springer-Verlag  
ISBN 978-3-662-62883-6  
39,99 €